

Нижняя конечность (*membrum inferius*) состоит из фиксированного к крестцу пояса нижней конечности (*cingulum membri inferiores*), образующего костную основу ягодичной области (*regio glutealis*), и свободной нижней конечности (*membrum inferius liberum*), включающей бедро (*femur*), колено (*genu*), голень (*crus*) и стопу (*pes*).

Нижняя конечность ограничена спереди паховой складкой (*sulcus inguinalis*), латерально — гребнем подвздошной кости (*crista iliaca*), сзади — линией, соединяющей заднюю верхнюю подвздошную ость (*spina iliaca posterior superior*) с копчиком (*coccyx*), медиально — промежностно-бедренной складкой. В свободной нижней конечности различают переднюю и заднюю области бедра (*regio femoris anterior et regio femoris posterior*), переднюю и заднюю области колена (*regio genu anterior et regio genu posterior*), переднюю и заднюю области голени (*regio cruris anterior et regio cruris posterior*), переднюю и заднюю голеностопные области (*regio talocruralis anterior et regio talocruralis posterior*), область тыла стопы (*regio dorsis pedis*), область подошвы стопы (*regio plantae pedis*) и области пальцев (*regg. digiti*) (рис. 3-1).

ПОЯС НИЖНЕЙ КОНЕЧНОСТИ

КОСТИ ПОЯСА НИЖНЕЙ КОНЕЧНОСТИ И БЕДРА

Пояс нижней конечности (*cingulum membri inferioris*) представлен тазовой костью (*os coxae*), состоящей из трёх костей, сросшихся с образованием вертлужной впадины (*acetabulum*).

- Подвздошная кость (*os ilium*) своим телом (*corpus ossis ilii*) образует верхний сектор вертлужной впадины, выше него расположено крыло подвздошной кости (*fala ossis ilii*). Верхний край крыла подвздошной кости образует подвздошный гребень (*crista iliaca*), оканчивающийся спереди и сзади соответственно передней и задней верхними подвздошными остями (*spinae iliaca superioris anterior et posterior*). Ушковидная поверхность (*facies auricularis*) подвздошной кости образует с крестцом крестцово-подвздошный сустав (*articulatio sacroiliaca*).
- Седалищная кость (*os ischii*) образует задненижний сектор вертлужной впадины. На теле седалищной кости между седалищным бугром (*tuber ischiadicum*) и седалищной остью (*spina ischiadica*)

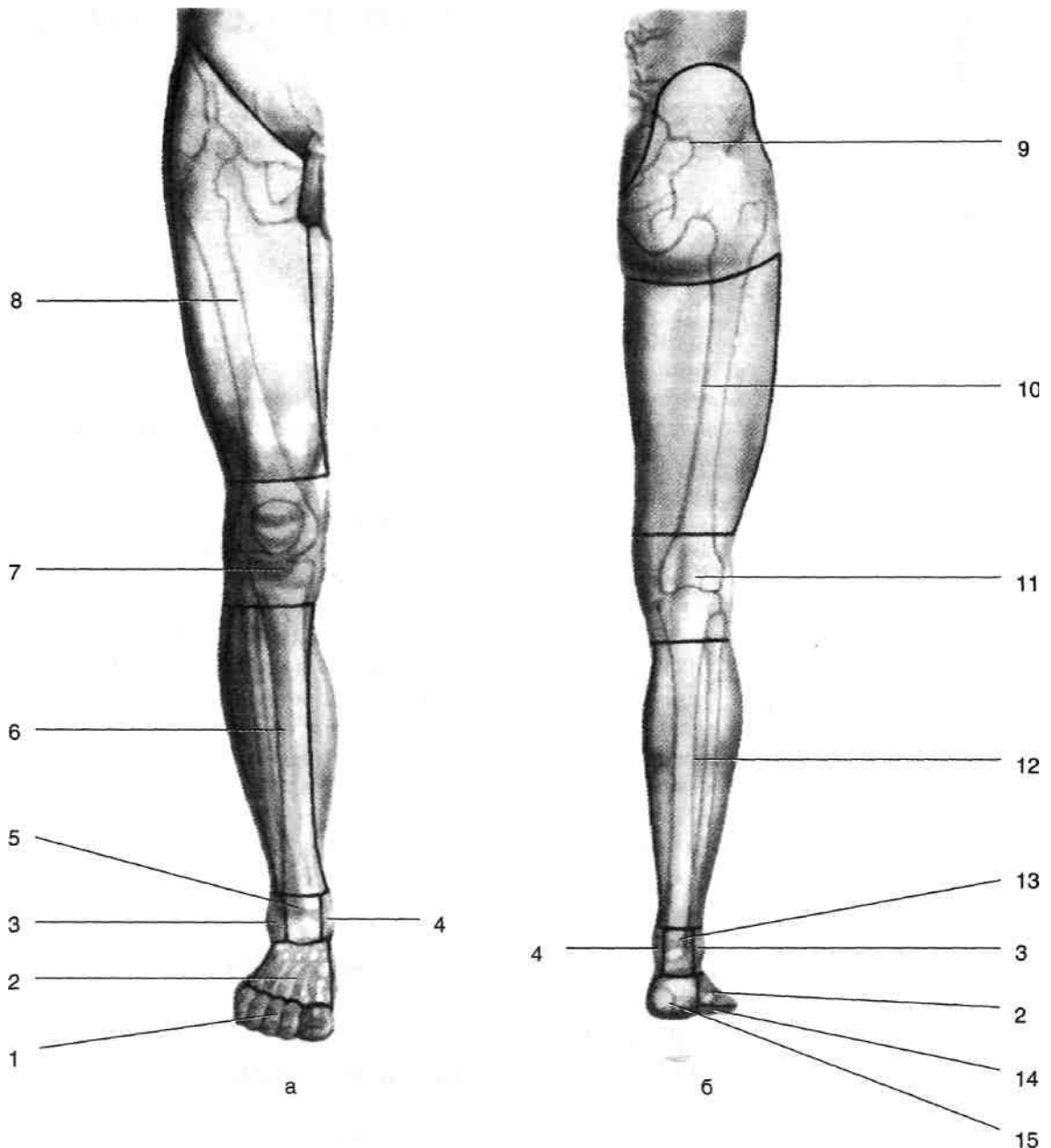


Рис. 3-1. Области нижней конечности спереди (а) и сзади (б). 1 — области пальцев стопы, 2 — область тыла стопы, 3 — область латеральной лодыжки, 4 — область медиальной лодыжки, 5 — передняя голеностопная область, 6 — передняя область голени, 7 — передняя область колена, 8 — передняя область бедра, 9 — ягодичная область, 10 — задняя область бедра, 11 — задняя область колена, 12 — задняя область голени, 13 — задняя голеностопная область, 14 — область подошвы стопы, 15 — пяточная область. (Из: Краткий курс оперативной хирургии с топографической анатомией /Под ред. В.Н. Шевкуненко. —Л., 1951.)

расположена малая седалищная вырезка (*incisura ischiadica minor*), а между седалищной остью и нижней задней подвздошной остью (*spina iliaca posterior inferior*) — большая седалищная вырезка (*incisura ischiadica major*). Ветвь седалищной кости (*ramus ossis ischii*) соединяется с нижней ветвью лобковой кости (*ramus inferior ossis pubis*).

Лобковая кость (*os pubis*) образует передний сектор вертлужной впадины. Верхняя ветвь (*ramus superior*) лобковой кости направляется вперёд и медиально, на её медиальном крае расположена симфизиальная поверхность (*facies symphysealis*), образующая лобковый симфиз (*symphysis pubica*) с аналогичной поверхностью лобковой кости

противоположной стороны. От передней части верхней ветви отходит нижняя ветвь (*ramus inferior*) лобковой кости, соединяющаяся с ветвью седалищной кости и замыкающая таким образом запирающее отверстие (*foramen obturation*). Скелет бедра представлен бедренной костью (*os femoris*). В пределах проксимального конца бедренной кости выделяют головку бедренной кости, шейку бедренной кости, большой и малый вертелы (рис. 3-2). • Головка бедренной кости (*caput ossis femoris*) имеет шарообразную форму; примерно две трети её поверхности участвуют в образовании тазобедренного сустава и покрыты гиалиновым хрящом. В центре головки расположена ямка головки бедренной кости (*fovea capitis ossis femoris*) — место прикрепления связки головки бедренной кости (*lig. capitis femoris*).

Шейка бедренной кости (*collum ossis femoris*) соединяет головку с телом бедренной кости (*corpus femoris*), образуя с ним угол приблизительно $126\text{--}127^\circ$ (возможны колебания от 115 до 140°). Относительно фронтальной плоскости, проведённой через тело бедренной кости, шейка отклонена кпереди под углом 15° (возможны колебания от 11 до 22°). Большой вертел (*trochanter major*) расположен выше перехода шейки в тело бедренной кости, к нему прикрепляются средняя и малая ягодичные и грушевидная мышцы. На медиальной поверхности большого вертела расположена вертельная ямка (*fossa trochanterica*).

Малый вертел (*trochanter minor*) расположен на заднемедиальной поверхности бедренной кости дистальнее перехода шейки в тело. К нему прикрепляется подвздошно-поясничная мышца (*m. iliopsoas*). Межвертельная

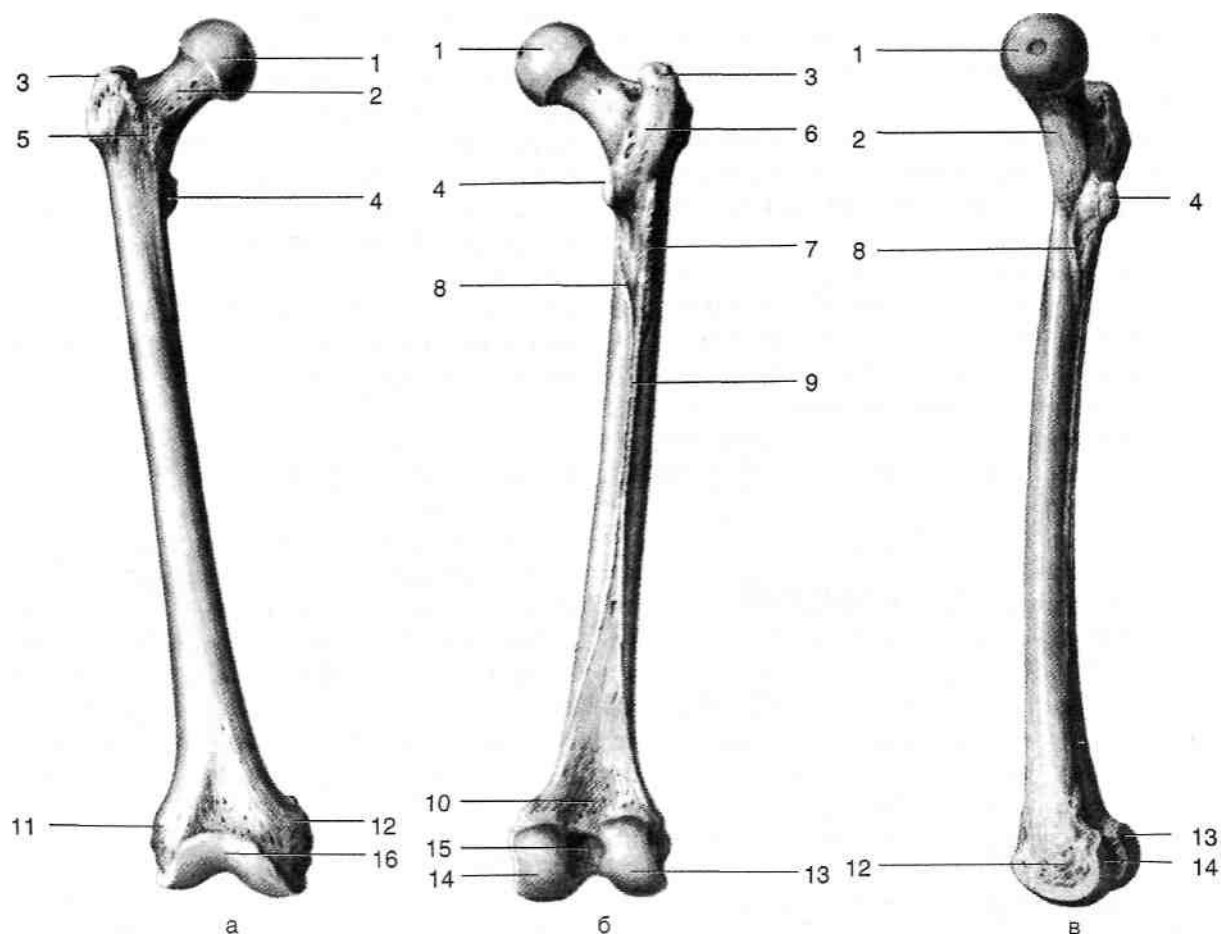


Рис. 3-2. Бедренная кость спереди (а), сзади (в) и изнутри (в). 1 — головка бедренной кости, 2 — шейка бедренной кости, 3 — большой вертел, 4 — малый вертел, 5 — межвертельная линия, 6 — межвертельный гребень, 7 — ягодичная бугристость, 8 — гребенчатая линия, 9 — шероховатая линия, 10 — подколенная поверхность, 11 — латеральный надмыщелок, 12 — медиальный надмыщелок, 13 — латеральный мыщелок, 14 — медиальный мыщелок, 15 — межмыщелковая ямка, 16 — надколенниковая поверхность. (Из: Синельников Р.Д. Атлас анатомии человека. - М., 1972. - Т. I.)

линия *{linea intertrochanterica}* соединяет большой и малый вертелы по передней поверхности бедренной кости, межвертельный гребень *{crista intertrochanterica}* — по задней поверхности кости.

Тело бедренной кости *{corpus ossis femoris}* цилиндрической формы, имеет небольшой изгиб выпуклостью кпереди. На задней поверхности тела бедренной кости расположена шероховатая линия бедра *{linea aspera femoris}*, в ней выделяют внутреннюю *{labium mediale}* и наружную *{labium laterale}* губы.

- Наружная губа тянется от большого вертела до латерального надмыщелка. В верхней трети бедра латеральная губа расширяется и образует ягодичную бугристость *{tuberositas glutea}* — место прикрепления большой ягодичной мышцы.
- Внутренняя губа тянется от малого вертела к медиальному надмыщелку. В верхней трети бедра медиальная губа представлена гребешковой линией *{linea pectinea}*, к последней прикрепляется гребешковая мышца *{m. pectineus}*.

В нижней трети бедра медиальная и латеральная губы ограничивают подколенную поверхность *{facies poplitea}*. Дистальный конец бедренной кости книзу расширяется и образует латеральный и медиальный мыщелки *{condylus medialis et condylus lateralis}*, служащие для сочленения с суставными поверхностями большеберцовой кости. Выше медиального надмыщелка расположен приводящий бугорок *{tuberculum adductorium}* — место прикрепления большой приводящей мышцы *{m. adductor magnus}*.

ВОЗРАСТНЫЕ ОСОБЕННОСТИ КОСТЕЙ ТАЗА И БЕДРА

Тазовая кость новорождённых сформирована не полностью и представлена в основном хрящевой тканью, имеющей три ядра окостенения в пределах тел подвздошной, седалищной и лобковой костей, разделённых хрящом У-образной формы. Вертлужная впадина неглубокая, овальной формы, её верхний край сглажен.

Бедренная кость новорождённых оссифицирована только в пределах тела. Головка хрящевая, округлой формы, шейка также хрящевая, короткая, цилиндрической формы, расположена под углом 150° к телу, отклонена вперёд от

фронтальной плоскости на 20°. Дистальный эпифиз представлен хрящом, имеет ядро окостенения вблизи межмыщелковой ямки.

СОЕДИНЕНИЯ ПОЯСА НИЖНЕЙ КОНЕЧНОСТИ

Кости пояса нижней конечности соединены с крестцом крестцово-подвздошными суставами, связками, между собой — лобковым симфизом, с бедрами — тазобедренными суставами.

КРЕСТЦОВО-ПОДВЗДОШНЫЙ СУСТАВ

Если фиксация пояса верхней конечности допускает его значительную подвижность, то пояс нижней конечности фиксирован к осевому скелету более прочно с помощью малоподвижного крестцово-подвздошного сустава *{articulatio sacroiliaca}*, имеющего прочную, сильно натянутую капсулу, укреплённую вензельными и дорсальными крестцово-подвздошными связками *{Ligg. sacroiliaca ventralia et dorsalia}*. У беременных подвижность крестцово-подвздошных суставов увеличивается, что облегчает роды. У лиц старше 50 лет движения в крестцово-подвздошных суставах практически невозможны.

ЛОБКОВЫЙ СИМФИЗ

Лобковый симфиз *{symphysis pubica}* соединяет правую и левую тазовые кости. Симфиз образован волокнисто-хрящевым межлобковым диском *{discus interpubicus}* и укреплён верхней лобковой связкой *{lig. pubicum superius}* и дугообразной связкой лобка *{lig. arcuatum pubis}*, соединяющей нижние ветви лобковых костей и проходящей под симфизом.

СВЯЗКИ

Определённую роль в фиксации тазовых костей играют прочные связки, соединяющие тазовую кость с крестцом. • Крестцово-остистая связка *{lig. sacrospinale}*

тянется от крестца к седалищной ости.

Крестцово-бугорная связка (*lig. sacrotuberale*) натянута от крестца к седалищному бугру. Подвздошно-поясничная связка (*lig. iliolum-bale*) натянута между задней частью гребня подвздошной кости и поперечным отростком V поясничного позвонка.

ТАЗОБЕДРЕННЫЙ СУСТАВ

Тазобедренный сустав (*articulatio coxae*) (рис. 3-3) образован вертлужной впадиной тазовой кости (*acetabulum*) и головкой бедренной кости (*caput ossis femoris*).

По краю вертлужной впадины (*limbus acetabuli*) прикрепляется волокнисто-хрящевая вертлужная губа (*labrum acetabulare*), перекидывающаяся над вырезкой вертлужной впадины (*incisura acetabuli*) в виде поперечной связки вертлужной впадины (*lig. transversum acetabuli*). Вертлужная губа увеличивает глубину вертлужной впадины. Полулунная поверхность (*facies lunata*) покрыта гиалиновым хрящом и образует суставную поверхность вертлужной впадины. Полулунная поверхность окружает ямку вертлужной впадины (*fossa*

acetabuli). в пределах последней тазовая кость имеет наименьшую толщину.

Головка бедренной кости более чем наполовину входит в вертлужную впадину. От ямки головки (*fovea capitis femoris*) начинается связка головки бедра (*lig. capitis femoris*), направляющаяся к вертлужной вырезке (*incisura acetabuli*), где она прикрепляется к поперечной связке вертлужной впадины (*lig. transversum acetabuli*). В связке головки бедра проходит артерия, кровоснабжающая головку бедренной кости, — вертлужная ветвь (*r. acetabularis*) запирательной артерии (*a. obturatoria*).

Суставная капсула (*capsula articularis*) прикрепляется по краю вертлужной впадины, а на бедренной кости фиксирована по межвертельной линии (*linea intertrochanterica*) спереди и кнутри от межвертельного гребня (*crista intertrochanterica*) сзади. Таким образом, суставная полость (*cavitas articularis*) охватывает головку и большую часть шейки бедренной кости. Суставная капсула состоит из внутренней синовиальной мембраны и внешней фиброзной мембраны; последняя, утолщаясь, образует капсульные связки тазобедренного сустава (рис. 3-4).

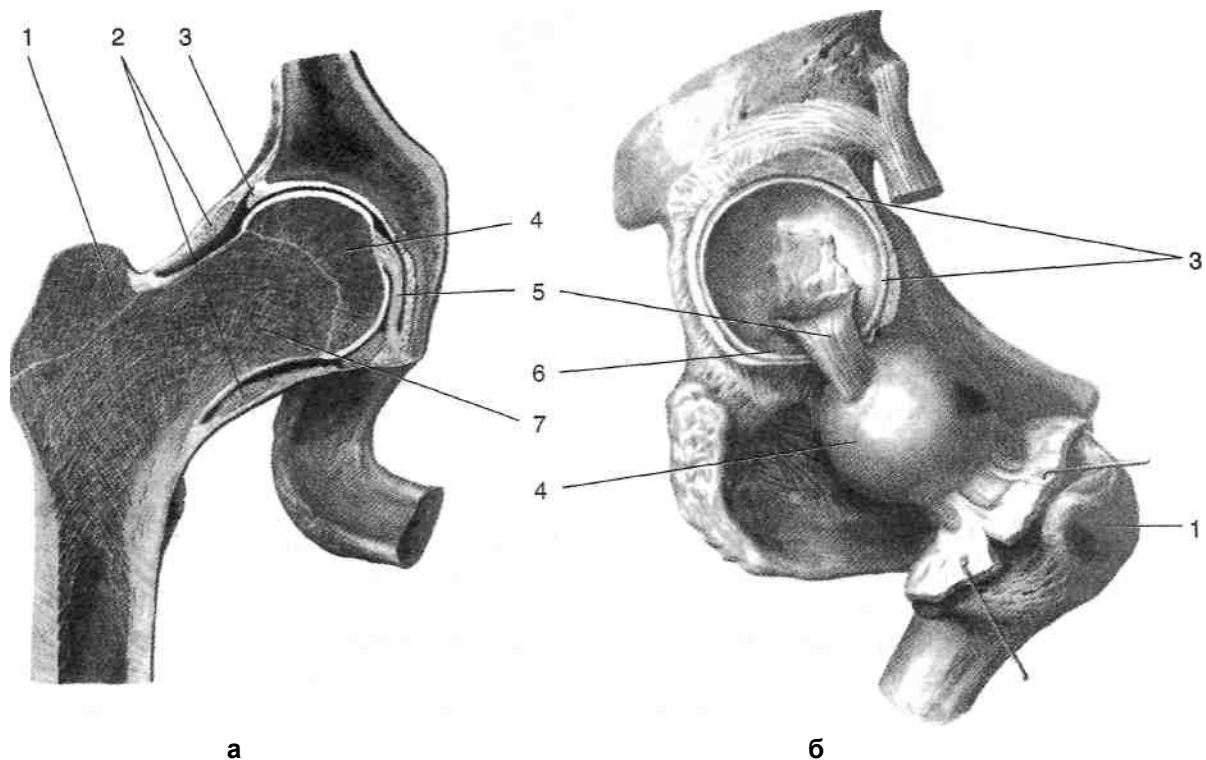


Рис. 3-3. Тазобедренный сустав на фронтальном разрезе (а) и при вскрытой капсуле (б). 1 — большой вертел, 2 — круговая зона, 3 — вертлужная губа, 4 — головка бедренной кости, 5 — связка головки, 6 — поперечная связка вертлужной впадины, 7 — шейка бедренной кости. (Из: Синельников Р.Д. Атлас анатомии человека. — М., 1972. — Т.1.)

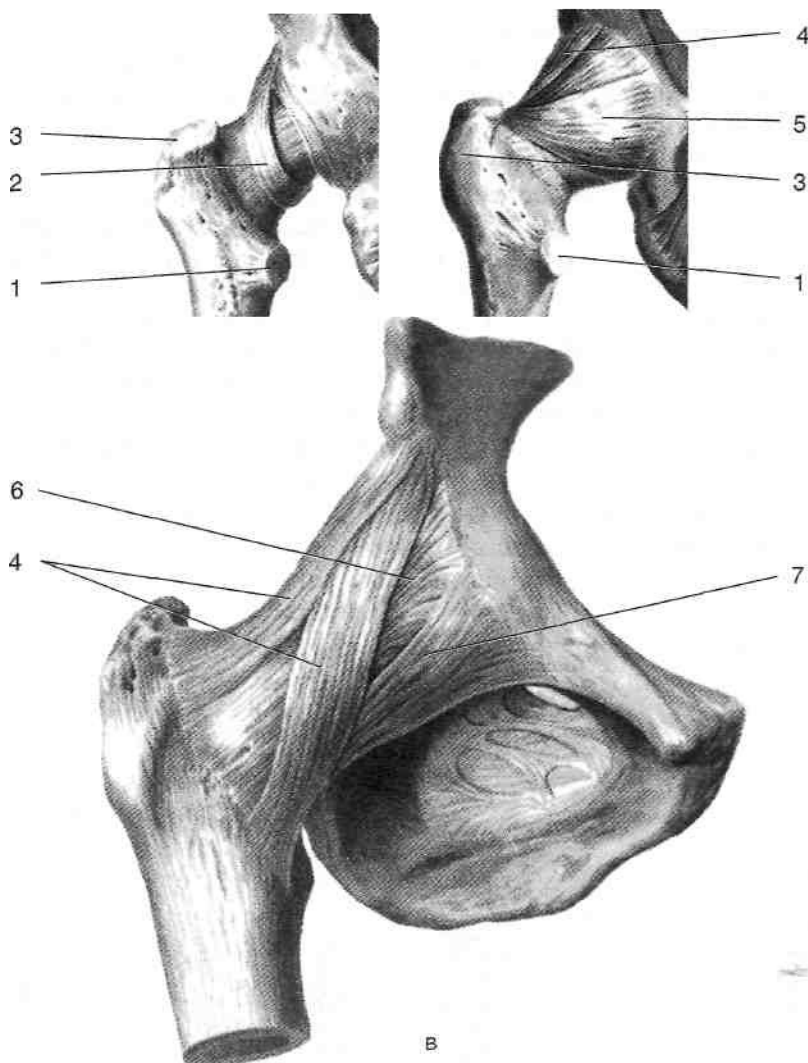


Рис. 3-4. Связки тазобедренного сустава: а — круговая зона, б — вид сзади, в — вид спереди. 1 — малый вертел, 2 — круговая зона, 3 — большой вертел, 4 — подвздошно-бедренная связка, 5 — седалищно-бедренная связка, 6 — суставная капсула, 7 — лобково-бедренная связка. (Из: Синельников Р.Д. Атлас анатомии человека. - М., 1972. - Т. I.)

- Круговая зона (*zona orbicularis*) в виде петли окружает шейку бедренной кости и прикрепляется под нижней передней подвздошной остью.
- Подвздошно-бедренная связка [*lig. iliofemorale (Bertini)*] тянется от нижней передней подвздошной ости к межвертельной линии. Это наиболее мощная связка тазобедренного сустава, она укрепляет капсулу спереди, ограничивая переразгибание и наружную ротацию бедра, поэтому вывихи бедра чаще всего происходят кзади.
- Седалищно-бедренная связка (*lig. ischiofemorale*) тянется от заднего края вертлужной

впадины и седалищного бугра к большому вертелу и латеральной части межвертельного гребня. Это самая тонкая из капсульных связок, к ней прилежит наружная запирающая мышца (*m. obturatorius externus*). В седалищно-бедренной связке иногда бывает дефект, через который может выпячиваться синовиальная оболочка. Лобково-бедренная связка (*lig. pubofemorale*) тянется от верхней ветви лобковой кости к нижней части межвертельной линии. Это относительно тонкая связка, ограничивающая отведение бедра. Между лобково-бедренной и подвздошно-бедренной связками

расположено ещё одно слабое место капсулы тазобедренного сустава, где капсула сустава истончена и может иметь отверстие, соединяющее полость тазобедренного сустава с подвздошно-гребенчатой сумкой (*bursa iliopectinea*), расположенной между капсулой сустава и подвздошно-поясничной мышцей (*m. iliopsoas*).

Движения в тазобедренном суставе

Тазобедренный сустав относится к чашеобразным суставам, головка бедренной кости охватывается вертлужной впадиной более чем наполовину, и, хотя движения в нём возможны по трём осям, амплитуда движений меньше, чем в шаровидном плечевом суставе.

- Вокруг фронтальной оси происходит сгибание и разгибание бедра.
 - ◆ При сгибании бедро перемещается вперёд к животу на угол до 120° при согнутом колене. В сгибании бедра принимают участие подвздошно-поясничная мышца (*m. iliopsoas*), прямая мышца бедра (*m. rectus femoris*) и портняжная мышца (*m. sartorius*).
 - ◆ При разгибании бедро перемещается назад до 15°. В разгибании бедра принимают участие большая ягодичная мышца (*m. gluteus maximus*), полусухожильная мышца (*m. semitendinosus*), полуперепончатая мышца (*m. semimembranosus*) и длинная головка двуглавой мышцы бедра (*caput longum m. bicipitis femoris*).
- Вокруг сагиттальной оси возможно отведение и приведение бедра.
 - ◆ Отведение бедра возможно до угла 30°. Отведение бедра осуществляют средняя ягодичная мышца (*m. gluteus medius*), малая ягодичная мышца (*m. gluteus minimus*) и напрягатель широкой фасции (*m. tensor fasciae latae*).
 - ◆ Приведение бедра до угла 20° обеспечивают медиальная группа мышц бедра: большая, длинная, короткая приводящие мышцы (*mm. adductores magnus, longus et brevis*) и тонкая мышца (*m. gracilis*).
- Вокруг вертикальной оси, проходящей через центры головки бедренной кости и межмыщелковой ямки, происходит ротация (вращение бедра) кнутри до 60° и кнаружи до 30°.
 - ◆ Наружную ротацию бедра осуществляют грушевидная мышца (*m. piriformis*), верх-

няя и нижняя близнецовые мышцы (*mm. gemelli superior et inferior*), внутренняя запирающая мышца (*m. obturatorius internus*), наружная запирающая мышца (*m. obturatorius externus*) и квадратная мышца бедра (*m. quadratus femoris*). ◆ Внутреннюю ротацию бедра осуществляют передние пучки средней и малой ягодичных мышц (*m. gluteus medius et m. gluteus minimus*), напрягателя широкой фасции (*m. tensor fasciae latae*).

Возрастные особенности тазобедренного сустава

Тазобедренный сустав у новорожденных имеет тонкую натянутую капсулу, спереди укрепленную короткой и прочной подвздошно-бедренной связкой, спереди и снизу — тонкой лобково-бедренной связкой. Задневерхняя часть капсулы сустава не укреплена связками, а край вертлужной впадины сглажен, что создаёт предпосылки для вывиха бедра. На первом году жизни подвздошно-бедренная связка удлиняется, что увеличивает угол разгибания в тазобедренном суставе. По мере дальнейшего роста происходит углубление вертлужной впадины и более глубокое погружение в неё головки бедренной кости, подвздошно-бедренная связка расширяется, увеличивается прочность лобково-бедренной связки и формируется седалищно-бедренная связка. Кровоснабжение головки бедра осуществляется преимущественно за счёт артерии связки головки бедра. После синостоза головки и шейки бедренной кости (в возрасте 15—16 лет) формируются анастомозы между ветвями, кровоснабжающими шейку бедренной кости, и ветвями артерии связки головки бедра, поэтому значение последней в кровоснабжении головки бедра уменьшается.

Вывихи тазобедренного сустава

Вывихи бедра, как правило, возникают у людей молодого и среднего возраста под действием большой силы, у пожилых людей такая травма обычно вызывает перелом шейки бедра. У здорового человека большой вертел расположен на линии *Розера—Нелатона* (линия, проведённая от верхней передней подвздошной ости через ягодичную область к седалищному бугру; рис. 3-5). При переломе шейки бедра большой вертел смещается выше линии

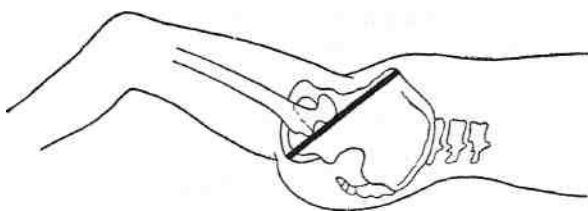


Рис. 3-5. Линия Розера-Нелатона. (Из: Лубоцкий Д.Н. Основы топографической анатомии. — М., 1958.)

Розера—Нелатона, а при вывихе бедра он может быть смещён как выше, так и ниже указанной линии. Вывихи бедра могут быть задними и передними, обе группы вывихов подразделяют на верхние и нижние (рис. 3-6).

- При задневерхнем (подвздошном) вывихе бедра головка бедренной кости смещается назад и вверх относительно вертлужной впадины и прижимается к нижней части ягодичной поверхности подвздошной кости. Нижняя конечность принимает вынужденное положение — бедро несколько согнуто, приведено и ротировано внутрь. Ниже паховой связки заметно западение мягких тканей.
- При задненижнем (седалищном) вывихе головка бедренной кости смещается назад и вниз относительно вертлужной впадины и

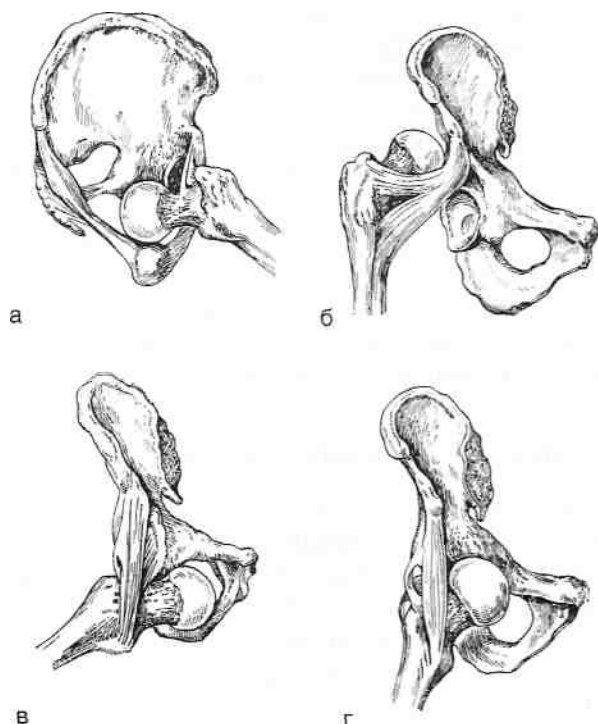


Рис. 3-6. Вывихи бедра, а — задненижний, б — задневерхний, в — передненижний, г — передневерхний. (Из: Каплан А.В. Закрытые повреждения костей и суставов. — М., 1967.)

прижимается к телу седалищной кости. Бедро резко согнуто, приведено и ротировано внутрь.

- При передневерхнем (надлонном) вывихе головка бедренной кости располагается над верхней ветвью лобковой кости, нижняя конечность выпрямлена, несколько отведена и ротирована наружу. Сместившаяся головка бедра может сдавливать бедренные сосуды, в таких случаях нижняя конечность цианотична, пульс на её периферических сосудах ослаблен или отсутствует.
- При передненижнем (запирательном) вывихе головка бедренной кости располагается в области запирательного отверстия. Нижняя конечность обычно согнута, отведена и ротирована наружу.

Чаще встречается задний вывих бедра, что обусловлено наименьшей прочностью седалищно-бедренной связки по сравнению с другими капсульными связками. К возникновению заднего вывиха бедра обычно приводит удар, направленный вдоль оси согнутого бедра (сгибание в тазобедренном суставе уменьшает натяжение его капсульных связок). Такая ситуация возникает, например, у водителя автомобиля при ударе коленом о приборную панель (столкновение с каким-либо препятствием, резкое торможение и пр.).

Врождённый вывих бедра встречается с частотой 5—9 на 1000 новорождённых, в 4—5 раз чаще у девочек, чем у мальчиков, причём односторонний вывих встречается 1,5—2 раза чаще двустороннего, а левосторонний вывих — в 2 раза чаще правостороннего. При врождённом вывихе бедра нормальные соотношения тазобедренного сустава резко нарушены: головка бедренной кости находится вне вертлужной впадины сначала на её уровне, а с возрастом, соскальзывая по крылу подвздошной кости, постепенно смещается вверх и назад. Вертлужная впадина недостаточной глубины, её верхний край обычно скошен; головка бедра часто недоразвита. Суставная сумка, постепенно растягиваясь, принимает форму песочных часов, что создаёт значительные препятствия при вправлении вывиха. Ягодичные мышцы из-за смещения головки бедра вверх расслаблены, постепенно наступает их атрофия. Ребёнок с двусторонним врождённым вывихом бедра ходит, переваливаясь с ноги на ногу (утиная походка), при одностороннем вывихе хромот. При осмотре обнаруживают укорочение ноги

и симптом *Тренделенбурга* — асимметрию ягодичных складок при стоянии на больной ноге, исчезающую при нагрузке на здоровую ногу. Большой вертел смещён выше линии *Розера* — *Нелатона*,

ЯГОДИЧНАЯ ОБЛАСТЬ

Ягодичная область (*regio glutea*) ограничена сверху гребнем подвздошной кости (*crista iliaca*), снизу — ягодичной складкой (*sulcus glutealis*), латерально — линией, соединяющей верхнюю переднюю ость подвздошной кости с большим вертелом, медиально — крестцом и копчиком (*os sacrum, os coccygis*). Основные внешние ориентиры ягодичной области — подвздошный гребень (*crista iliaca*), передняя и задняя верхние подвздошные ости (*spina iliaca anterior superior et spina iliaca posterior superior*), крестец (*os sacrum*), копчик (*os coccygis*), седалищный бугор (*tuber ischiadicum*), большой вертел бедренной кости (*trochanter major ossis femoralis*). Внешние ориентиры ягодичной области — см. раздел «Внешние ориентиры стенок таза» в главе 13.

ПОСЛОЙНАЯ ТОПОГРАФИЯ ЯГОДИЧНОЙ ОБЛАСТИ

1. Кожа (*cutis*) толстая, плотная, с большим количеством сальных и потовых желёз.
2. Жировые отложения (*panniculus adiposus*) хорошо выражены, пронизаны фиброзными волокнами, идущими от кожи к ягодичной фасции. В этом слое расположены:
 - Подкожная вертельная сумка (*bursa subcutanea trochanterica*; над большим вертелом).
 - Верхние нервы ягодиц (*nn. clunium superiores*), отходящие от задних ветвей поясничных нервов (*rami dorsales nervi lumbales*), спускаются от верхней границы области. Иннервируют верхние отделы кожи ягодичной области (рис. 3-7).
 - Нижние нервы ягодиц (*nn. clunium inferiores*), отходящие от заднего кожного нерва бедра (*n. cutaneus femoris posterior*), поднимаются вверх от середины нижнего края большой ягодичной мышцы. Иннервируют нижние отделы кожи ягодичной области (см. рис. 3-7).

- Средние нервы ягодиц (*nn. clunium medii*), отходящие от задних ветвей крестцовых нервов (*rami dorsales nervi sacrales*), проходят от крестца в латеральном направлении. Иннервируют средние отделы кожи ягодичной области (см. рис. 3-7).
 - Ветви верхней и нижней ягодичных артерий и вен. Кровоснабжают кожу и жировые отложения ягодичной области (см. рис. 3-7).
3. Поверхностная фасция (*fascia superficialis*). В верхнелатеральной части области под поверхностной фасцией расположена пояснично-ягодичная жировая масса (*massa adiposa lumboglutealis*).
 4. Ягодичная фасция (*fascia glutea*) начинается от гребня подвздошной кости и крестца, разделяется на две пластинки, охватывает большую ягодичную мышцу и, спускаясь вниз, переходит в широкую фасцию бедра.
 5. Первый слой мышц ягодичной области представлен большой ягодичной мышцей и напрягателем широкой фасции (рис. 3-8).
 - Большая ягодичная мышца (*m. gluteus maximus*) начинается от задней поверхности крестца и от подвздошной кости позади задней ягодичной линии (*linea glutea posterior*). Сухожилие большой ягодичной мышцы прикрепляется к ягодичной бугристости бедра (*tuberositas glutea femoris*) и участвует в образовании подвздошно-большеберцового тракта (*tractus iliotibialis*). При сокращении всех пучков большая ягодичная мышца разгибает бедро. При сокращении передних пучков происходит внутренняя ротация бедра, а при сокращении задних пучков — наружная. Иннервирует большую ягодичную мышцу нижний ягодичный нерв (*n. gluteus inferior*).
 - Напрягатель широкой фасции (*m. tensor fasciae latae*) начинается от верхней передней подвздошной ости (*spina iliaca anterior superior*) и прилежащей части подвздошного гребня, направляется вниз и переходит в подвздошно-большеберцовый тракт (*tractus iliotibialis*). Мышца напрягает широкую фасцию, что способствует удерживанию коленного сустава разогнутым, также принимает участие в сгибании бедра. Иннервирует напрягатель широкой фасции верхний ягодичный нерв (*n. gluteus superior*).

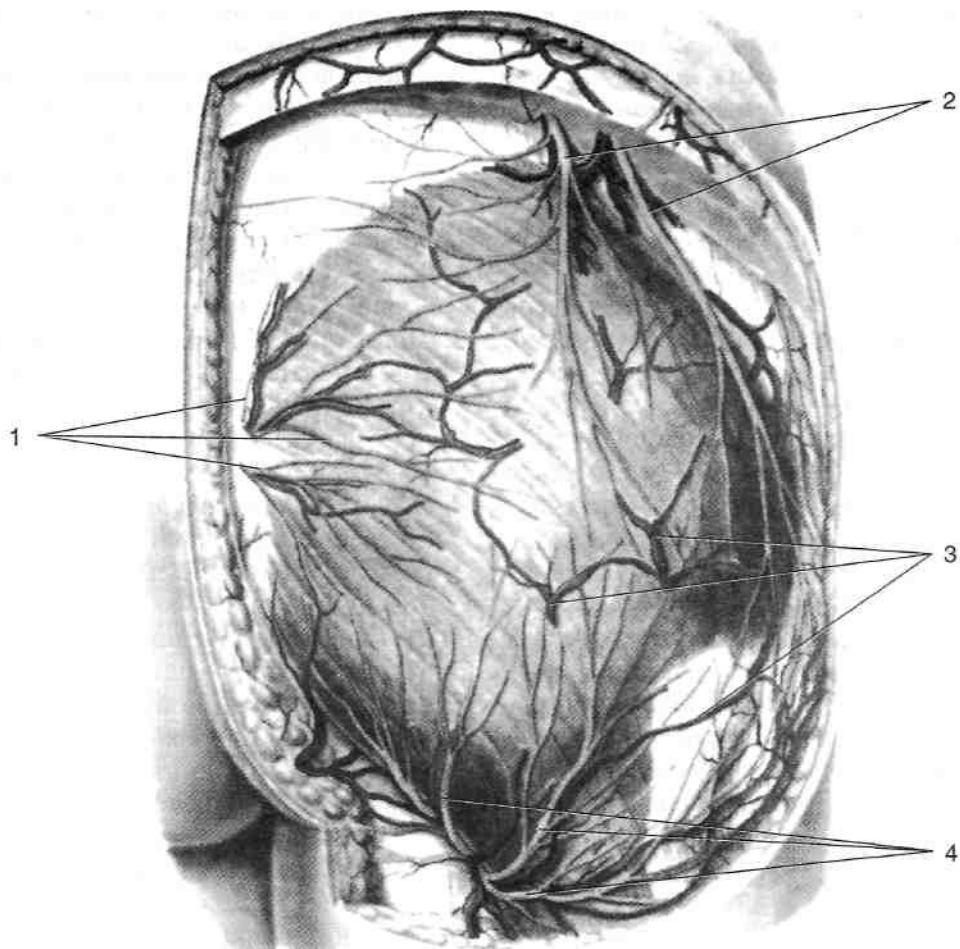


Рис. 3-7. Поверхностные сосуды и нервы ягодичной области. 1 — средние нервы ягодиц, 2 — верхние нервы ягодиц, 3 — поверхностные вены ягодичной области, 4 — нижние нервы ягодиц. (Из: *Золотко Ю.Л.* Атлас топографической анатомии человека. — М., 1976.)

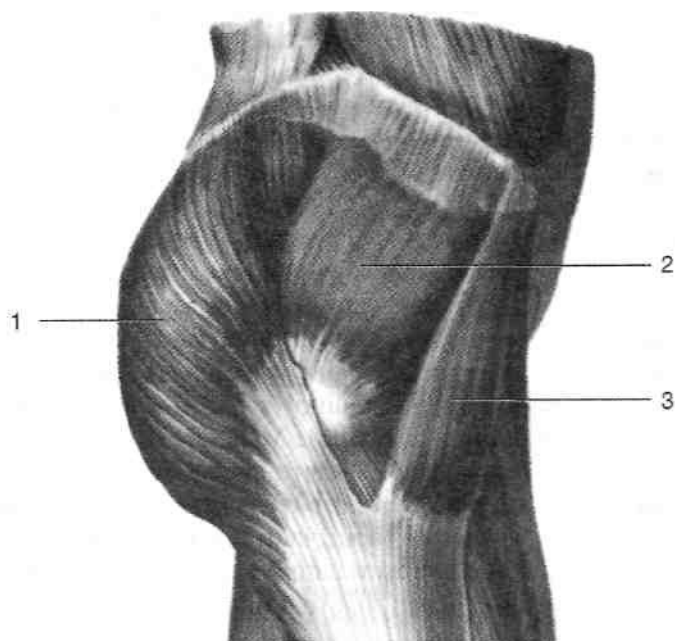


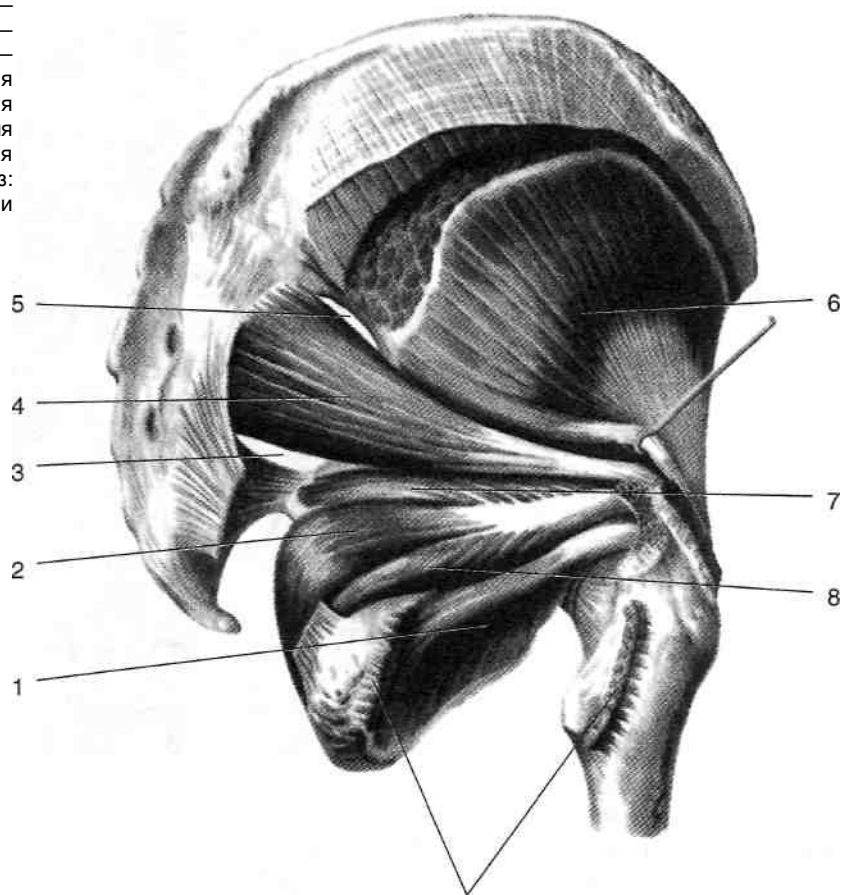
Рис. 3-8. Первый слой мышц ягодичной области. 1 — большая ягодичная мышца, 2 — средняя ягодичная мышца, 3 — напрягатель широкой фасции. (Из: *Синельников Р.Д.* Атлас анатомии человека. — М., 1972. —Т.1.)

Между большой ягодичной мышцей и средним слоем мышц ягодичной области располагается слой жировой клетчатки. Данное клетчаточное пространство через надгрушевидное и подгрушевидное отверстия сообщается с жировой клетчаткой среднего этажа полости таза (*cavum pelvis subperitoneale*), через малое седалищное отверстие — с жировой клетчаткой седалищно-прямокишечной ямки (*fossa ischiorectalis*), а снизу — с задним фасциальным ложем бедра. Над большим вертелом в этом слое расположена вертельная сумка большой ягодичной мышцы (*bursa trochanterica m. glutei maximi*). Во втором слое мышц ягодичной области, если перечислять сверху вниз, расположены средняя ягодичная, грушевидная, верхняя близнецовая мышцы, сухожилие внутренней запирательной, нижняя близнецовая мышца и квадратная мышца бедра (рис. 3-9). • Средняя ягодичная мышца (*m. gluteus medius*) начинается от подвздошной кости между её гребнем и передней ягодич-

ной линией (*linea glutea anterior*), прикрепляется мощным сухожилием к большому вертелу бедренной кости (*trochanter major ossis femoris*). При сокращении всей мышцы происходит отведение бедра, изолированное сокращение передних и задних пучков осуществляет соответственно внутреннюю и наружную ротацию бедра. Иннервирует среднюю ягодичную мышцу верхний ягодичный нерв (*n. gluteus superior*).

Грушевидная мышца (*m. piriformis*) начинается от тазовой поверхности крестца и прикрепляется к большому вертелу бедренной кости. Функция мышцы — наружная ротация бедра. Иннервируют грушевидную мышцу мышечные ветви крестцового сплетения (*rr. musculares pl. sacralis*). Грушевидная мышца выходит из полости таза через большое седалищное отверстие, почти полностью закрывая его собой, за исключением щелевидных промежутков над и под мышцей —

Рис. 3-9. Средний слой мышц ягодичной области. 1 — наружная запирательная мышца, 2 — внутренняя запирательная мышца, 3 — подгрушевидное отверстие, 4 — грушевидная мышца, 5 — надгрушевидное отверстие, 6 — средняя ягодичная мышца, 7 — верхняя близнецовая мышца, 8 — нижняя близнецовая мышца, 9 — квадратная мышца бедра (иссечена). (Из: Синельников Р.Д. Атлас анатомии человека. — М., 1972. — Т.1.)



надгрушевидного и подгрушевидного отверстий соответственно (рис. 3-10). ✦ Проекция надгрушевидного отверстия — граница между верхней и средней третью линии, соединяющей заднюю верхнюю подвздошную ось с

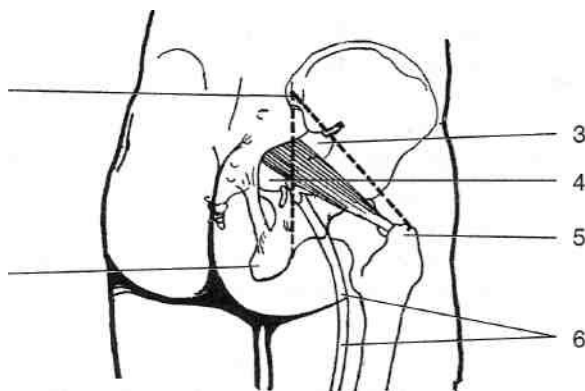


Рис. 3-10. Проекция надгрушевидного и подгрушевидного отверстий. 1 — седалищный бугор, 2 — задняя верхняя подвздошная ось, 3 — надгрушевидное отверстие, 4 — подгрушевидное отверстие, 5 — большой вертел, 6 — седалищный нерв. (Из: Корнинг Г.К. Топографическая анатомия. — М., 1936.)

большим вертелом. Через надгрушевидное отверстие (*foramen suprapiriforme*) проходят верхние ягодичные артерия, вена и нерв (*a., v. et n. gluteus superior*) (рис. 3-11).

Проекция подгрушевидного отверстия — середина линии, проведённой от задней верхней подвздошной оси к седалищному бугру. Через подгрушевидное отверстие (*foramen infrapiriforme*) проходят нижние ягодичные артерия, вена и нерв (*a., v. et n. gluteus inferior*), седалищный нерв (*n. ischiadicus*), задний кожный нерв бедра (*n. cutaneus femoris posterior*) и внутренние половые артерия, вена и половой нерв (*a. pudenda interna et v. pudenda interna et n. pudendus*), причём последние через малое седалищное отверстие покидают ягодичную область и выходят в седалищно-прямокишечную ямку (*fossae ischiorectalis*), т.е. в область промежности (*regio perinealis*).

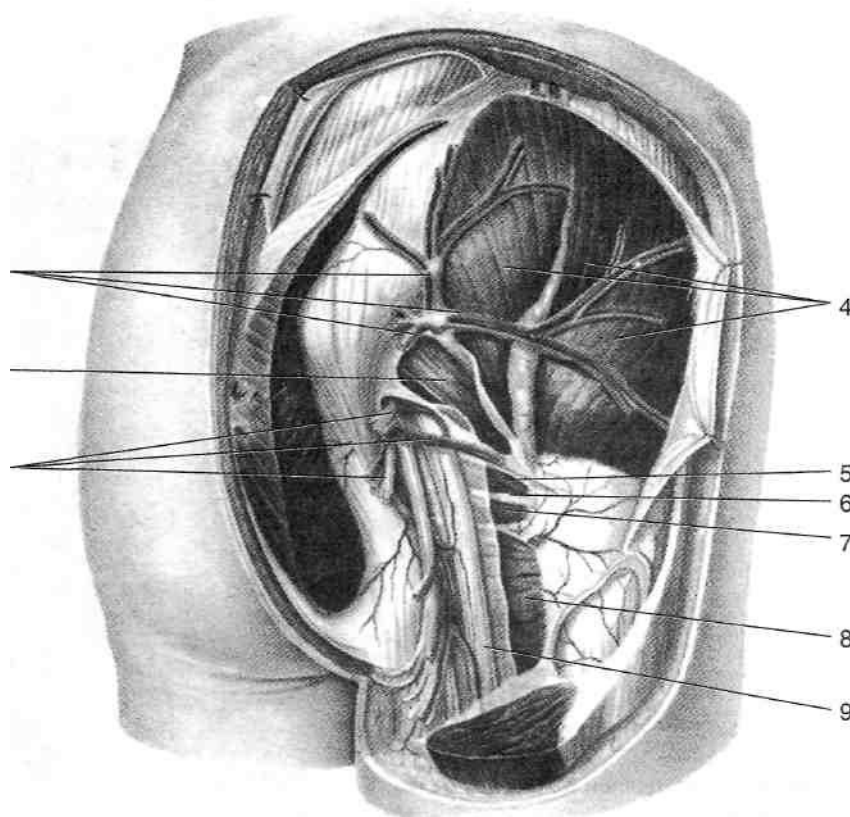


Рис. 3-11. Сосуды и нервы ягодичной области. 1 — нижний ягодичный сосудисто-нервный пучок, 2 — грушевидная мышца, 3 — верхний ягодичный сосудисто-нервный пучок, 4 — средняя ягодичная мышца, 5 — верхняя близнецовая мышца, 6 — сухожилие внутренней запирательной мышцы, 7 — нижняя близнецовая мышца, 8 — квадратная мышца бедра, 9 — седалищный нерв. (Из: Золотко Ю.Л. Атлас топографической анатомии человека. — М., 1976.)

- Верхняя близнецовая мышца (*m. gemellus superior*) начинается от седалищной ости, нижняя (*m. gemellus inferior*) — от седалищного бугра и вместе с сухожилием внутренней запирательной мышцы, лежащим между ними, прикрепляются к бедренной кости в области вертельной ямки. Близнецовые мышцы принимают участие в наружной ротации бедра. Иннервацию близнецовых мышц осуществляют мышечные ветви крестцового сплетения (*rr. musculares pl. sacralis*).
 - Квадратная мышца бедра (*m. quadratus femoris*) начинается от латеральной поверхности седалищного бугра и прикрепляется к межвертельному гребню (*crista intertrochanterica*) бедренной кости. Мышца принимает участие в наружной ротации бедра. Иннервируют квадратную мышцу бедра мышечные ветви седалищного нерва (*n. ischiadicus*).
8. Третий слой мышц ягодичной области представлен малой ягодичной и наружной запирательной мышцами.
- Малая ягодичная мышца (*m. gluteus minimus*) начинается от наружной поверхности крыла подвздошной кости между передней и нижней ягодичными линиями (*linea glutea anterior et linea glutea inferior*) и прикрепляется к большому вертелу бедренной кости. Сокращение всех пучков мышцы приводит к отведению бедра, изолированное сокращение передних пучков осуществляет внутреннюю, а задних — наружную ротацию бедра. Иннервирует малую ягодичную мышцу верхний ягодичный нерв (*n. gluteus superior*).
 - Наружная запирательная мышца (*m. obturatorius externus*) начинается от запирательной мембраны и костного края одноимённого отверстия, проходит по задней поверхности капсулы тазобедренного сустава и прикрепляется к бедренной кости в области вертельной ямки (*fossa trochanterica ossis femoris*) рядом с внутренней запирательной мышцей. Мышца принимает участие в наружной ротации бедра. Иннервирует наружную запирательную мышцу запирательный нерв (*n. obturatorius*).
9. Подвздошная и седалищная кости (*os ilium et os ischii*).

КРОВΟΣНАБЖЕНИЕ ЯГОДИЧНОЙ ОБЛАСТИ

Ягодичную область кровоснабжают ветви внутренней и наружной подвздошных артерий (*a. iliaca interna et a. iliaca externa*).

- Верхняя ягодичная артерия (*a. glutea superior*) отходит от задней ветви внутренней подвздошной артерии, проходит через надгрушевидное отверстие (*foramen suprapiriforme*) в ягодичную область, делится на поверхностную и глубокую ветви. Поверхностная ветвь располагается между большой и средней ягодичными мышцами и кровоснабжает их, глубокая ветвь расположена между средней и малой ягодичными мышцами, кровоснабжает эти мышцы и отдаёт ветви к тазобедренному суставу. Ветви верхней ягодичной артерии анастомозируют с ветвями латеральной артерии, огибающей бедренную кость, и нижней ягодичной артерии.
- Нижняя ягодичная артерия (*a. glutea inferior*) отходит от передней ветви внутренней подвздошной артерии, через подгрушевидное отверстие проходит в ягодичную область вместе с внутренней половой артерией, нижним ягодичным, половым и седалищным нервами, ложится на переднюю поверхность большой ягодичной мышцы, отдаёт артерию, сопровождающую седалищный нерв (*a. comitans n. ischiadici*), ветви к тазобедренному суставу. Ветви нижней ягодичной артерии анастомозируют с ветвями верхней ягодичной, запирательной артерий и медиальной артерии, огибающей бедренную кость.
- Запирательная артерия (*a. obturatoria*) отходит от передней ветви внутренней подвздошной артерии или от нижней надчревной артерии (в 30% случаев), выходит через запирательный канал (*canalis obturatorius*) в ложе медиальной группы мышц бедра, кровоснабжает их проксимальные части и отдаёт вертлужную ветвь (*z. acetabularis*), последняя через вертлужную вырезку (*incisura acetabuli*) проникает в полость тазобедренного сустава и доходит до головки бедренной кости по её связке (*lig. capitis femoris*). У детей артерия связки головки бедра является единственным источником кровоснабжения головки бедра и нарушение её проходимости, например, вследствие повышения давления в суставе при артрите может при-

вести к асептическому некрозу головки бедренной кости.

- Бедренная артерия (*a. femoralis*) — продолжение наружной подвздошной артерии. В бедренном треугольнике она отдаёт глубокую артерию бедра (*a. profunda femoris*), а от последней отходят латеральная и медиальная артерии, огибающие бедренную кость (*a. circumflexa femoris lateralis et a. circumflexa femoris medialis*). Эти артерии кровоснабжают проксимальные части мышц передней и задней групп бедра и отдают ветви к капсуле тазобедренного сустава, большому вертелу и шейке бедренной кости, а также ветви, анастомозирующие с ветвями верхней и нижней ягодичных и запирающей артерий. Венозный отток от тканей ягодичной области происходит по венам, сопровождающим перечисленные выше артерии.

НЕРВЫ ЯГОДИЧНОЙ ОБЛАСТИ

Иннервацию ягодичной области осуществляют ветви поясничного и крестцового сплетений (см. также раздел «Крестцовое сплетение» в главе 13).

- Верхний ягодичный нерв (*n. gluteus superior*) выходит в ягодичную область через надгрушевидное отверстие (*foramen suprapiriforme*) вместе с одноимёнными сосудами. Иннервирует среднюю и малую ягодичные мышцы (*mm. glutei medius et minimus*), а также напрягатель широкой фасции (*m. tensor fasciae latae*).
- Нижний ягодичный нерв (*n. gluteus inferior*) выходит в ягодичную область через подгрушевидное отверстие. Иннервирует большую ягодичную мышцу.
- Мышечные ветви (*rr. musculares*) крестцового сплетения иннервируют грушевидную, внутреннюю запирающую и близнецовые мышцы (*m. piriformis, m. obturatorius internus, m. gemellus superior et m. gemellus inferior*).
- Седалищный нерв (*n. ischiadicus*) выходит в ягодичную область через подгрушевидное отверстие и далее направляется в заднее мышечное ложе бедра. Проекция седалищного нерва — вертикальная линия, проведённая через середину расстояния между седалищным бугром и большим вертелом. В пределах ягодичной области седалищный

нерв иннервирует квадратную мышцу бедра (*m. quadratus femori*). • Задний кожный нерв бедра (*n. cutaneus femoris posterior*) проникает в ягодичную область через подгрушевидное отверстие и из-под большой ягодичной мышцы направляется через широкую фасцию под кожу задней поверхности бедра.

БЕДРО

Бедро (*femur*) — часть свободной нижней конечности, расположенная между ягодичной областью, промежностью и передней стенкой живота сверху и коленом снизу.

ГРАНИЦЫ И ВНЕШНИЕ ОРИЕНТИРЫ

Бедро ограничено сверху паховой складкой, линией, соединяющей верхнюю переднюю подвздошную ость с большим вертелом, ягодичной складкой, седалищным бугром и промежностно-бедренной складкой, снизу — горизонтальной линией, проведённой на 2 поперечных пальца (4 см) выше основания надколенника. Линиями, проведёнными от медиального надмышелка бедра к лобковому симфизу и от латерального надмышелка бедра к верхней передней подвздошной ости, бедро подразделяется на переднюю область бедра (*regio femoris anterior*) и заднюю область бедра (*regio femoris posterior*).

Важнейшие внешние ориентиры на бедре: паховая связка (*lig. inguinale*), представляющая собой нижний край апоневроза наружной косой мышцы живота (*m. obliquus abdominis externus*), натянутый между верхней передней подвздошной остью (*spina iliaca anterior superior*) и лобковым бугорком (*tuberculum pubicum*), лобковый симфиз (*symphysis pubica*), большой вертел (*trochanter major*) и седалищный бугор (*tuber ischiadicum*) — сверху; надколенник (*patella*), латеральный и медиальный надмышелки бедра (*epicondylus medialis et epicondylus lateralis*) — снизу.

ФАСЦИИ БЕДРА

Поверхностная фасция (*fascia superficialis*) представляет собой тонкую соединительно-тканную пластинку, расположенную под ело-

ем жировых отложений, к которым она непрочно приращена.

Широкая фасция (*fascia lata*) залегает глубже поверхностной фасции, окружая в виде чехла мышцы бедра; сверху она прирастает к паховой связке спереди и переходит в ягодичную фасцию сзади, внизу широкая фасция переходит в фасцию голени (*fascia cruris*). На латеральной поверхности бедра широкая фасция утолщается и образует подвздошно-большеберцовый тракт (*tractus iliotibialis*), тянущийся от передней верхней подвздошной ости до уровня головки малоберцовой кости. В области бедренного треугольника широкая фасция представлена двумя пластинками. Поверхностная пластинка образует утолщенный серповидный край, его верхний и нижний рога, ограничивающие подкожную щель. Поверхностная пластинка широкой фасции в области подкожной щели представлена рыхлым истонченным участком — решётчатой фасцией (*fascia cribrosa*). Через подкожную щель, прободая решётчатую фасцию, проходят большая подкожная вена ноги и лимфатические сосу-

ды, несущие лимфу от поверхностных паховых лимфатических узлов к глубоким. Нижний рог (*cornu inferius*) серповидного края переходит в глубокую пластинку широкой фасции, выстилающую гребенчатую и под-вздошно-поясничную мышцы и срастающуюся с их фасциями. Между поверхностной и глубокой пластинками широкой фасции проходят бедренная артерия, вена, там же расположены глубокие паховые лимфатические узлы. Широкая фасция отдаёт межмышечные перегородки, разделяющие между собой переднюю, заднюю и медиальную группы мышц бедра (рис. 3-12).

- Латеральная межмышечная перегородка бедра (*septum intermusculare femoris laterale*) расположена между передней и задней группами мышц; прикрепляется к латеральной губе шероховатой линии бедра (*labium laterale lineae asperae femoris*).
- Медиальная межмышечная перегородка бедра (*septum intermusculare femoris mediale*) расположена между передней и медиальной группами мышц; прикрепляется к медиаль-

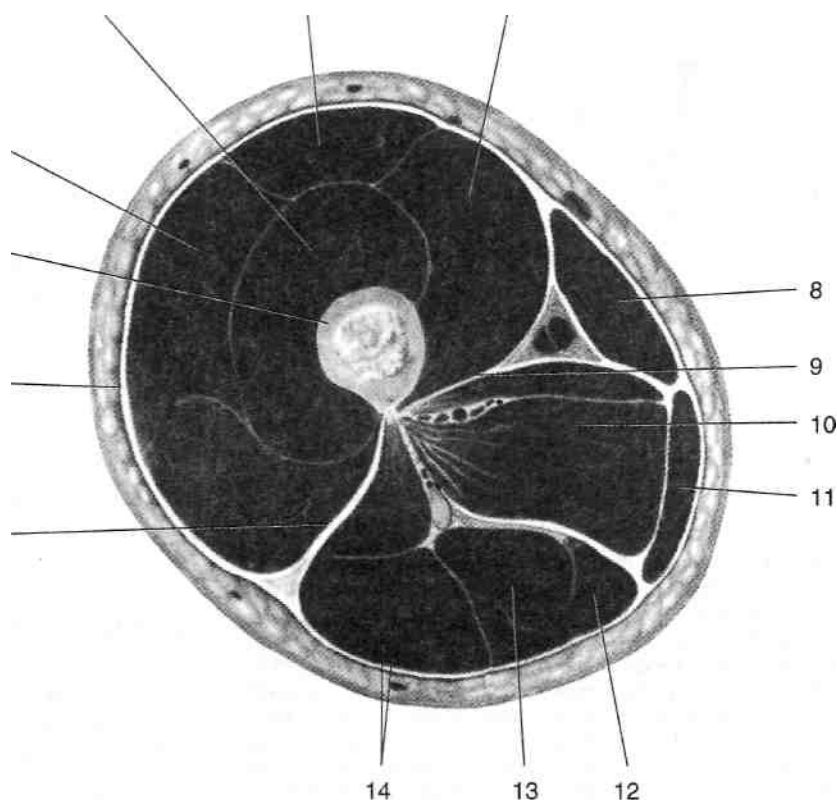


Рис. 3-12. Фасции и межмышечные перегородки на поперечном распиле бедра (нижняя треть). 1 — латеральная межмышечная перегородка, 2 — широкая фасция, 3 — бедренная кость, 4 — латеральная широкая мышца, 5 — промежуточная широкая мышца, 6 — прямая мышца бедра, 7 — медиальная широкая мышца, 8 — портняжная мышца, 9 — медиальная межмышечная перегородка, 10 — приводящие мышцы, 11 — тонкая мышца, 12 — полуперепончатая мышца, 13 — полусухожильная мышца, 14 — двуглавая мышца бедра. (Из: Синельников Р.Д. Атлас анатомии человека. — М., 1972. — Т.1.)

ной губе шероховатой линии бедра (*labium mediale lineae asperae femoris*). • Задняя межмышечная перегородка бедра (*septum intermusculare femoris posterior*) располагается между задней и медиальной группами мышц; прикрепляется также к медиальной губе шероховатой линии бедра. Кроме трёх межмышечных перегородок, широкая фасция, местами раздваиваясь, образует чехлы для отдельных мышц — напрягателя широкой фасции (*m. tensor fasciae latae*), портняжной (*m. sartorius*), длинной приводящей (*m. adductor longus*) и тонкой (*m. gracilis*) (рис. 3-13).

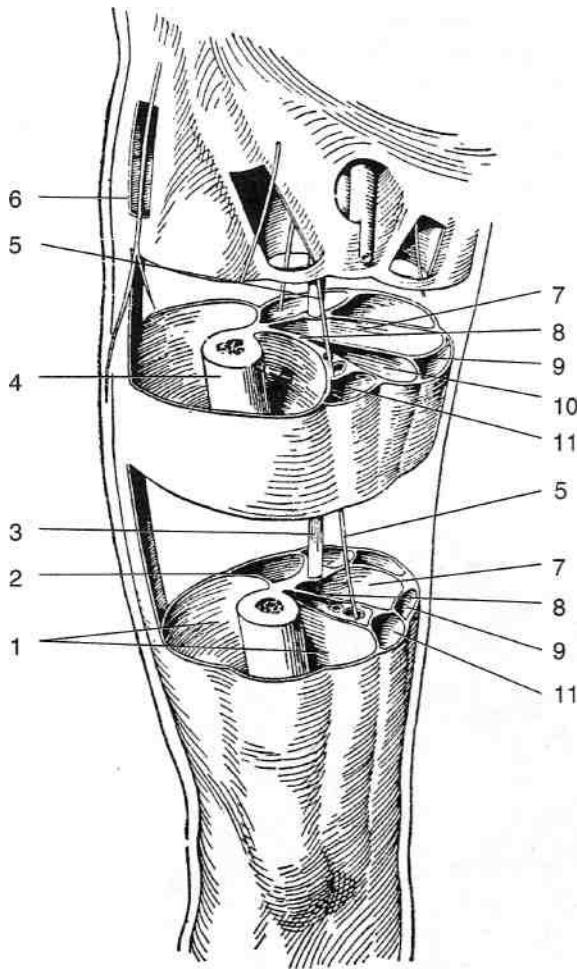


Рис. 3-13. Широкая фасция и образуемые ею специальные вместилища. 1 — влагалище четырёхглавой мышцы бедра, 2 — латеральная межмышечная перегородка бедра, 3 — седалищный нерв, 4 — бедренная кость, 5 — влагалище напрягателя широкой фасции, 6 — влагалище большой и короткой приводящих мышц бедра, 7 — влагалище тонкой мышцы, 8 — медиальная межмышечная перегородка бедра, 9 — влагалище тонкой мышцы, 10 — влагалище длинной приводящей мышцы бедра, 11 — влагалище портняжной мышцы. (Из: Лубоцкий Д. Н. Основы топографической анатомии. — М., 1958.)

МЫШЕЧНАЯ И СОСУДИСТАЯ ЛАКУНЫ

На границе живота и передней области бедра между паховой связкой и тазовой костью расположено пространство, разделённое подвздошно-гребенчатой дугой (*arcus iliopectineus*) на мышечную и сосудистую лакуны (*lacuna musculorum et lacuna vasorum*) (рис. 3-14). Подвздошно-гребенчатая дуга представляет собой уплотнение подвздошной фасции (*fascia iliaca*), выстилающей подвздошно-поясничную мышцу (*m. iliopsoas*). Подвздошно-гребенчатая дуга спереди прикрепляется к паховой связке (*lig. inguinale*), а медиально — к подвздошно-лобковому возвышению (*eminencia iliopubica*) лобковой кости.

Мышечная лакуна (*lacuna musculorum*) ограничена спереди паховой связкой, медиально — подвздошно-гребенчатой дугой (*arcus iliopectineus*), сзади — тазовой костью. Через мышечную лакуну на бедро проходят подвздошно-поясничная мышца (*m. iliopsoas*), бедренный нерв (*n. femoralis*) и латеральный кожный нерв бедра (*n. cutaneus femoris lateralis*).

Сосудистая лакуна (*lacuna vasorum*) ограничена спереди паховой связкой, сзади — гребенчатой связкой (*lig. pectineale*), медиально — лакунарной связкой (*lig. lacunare*), латерально — подвздошно-гребенчатой дугой.

- Гребенчатая связка (*lig. pectineale*) представляет собой плотно сращенный с надкостницей соединительнотканый тяж, идущий по гребню лобковой кости от подвздошно-гребенчатой дуги к лобковому бугорку.
- Лакунарная связка (*lig. lacunare*) представляет собой продолжение паховой связки и латеральной ножки апоневроза наружной косой мышцы живота, которые после прикрепления к лобковому бугорку поворачивают назад и прикрепляются к гребенчатой связке над гребнем лобковой кости. Через сосудистую лакуну проходят бедренные сосуды, причём вена лежит медиальнее артерии.

БЕДРЕННОЕ КОЛЬЦО

В медиальном углу сосудистой лакуны расположено бедренное кольцо (*annulus femoralis*).

Границы бедренного кольца — передняя, задняя и медиальная — совпадают с аналогич-

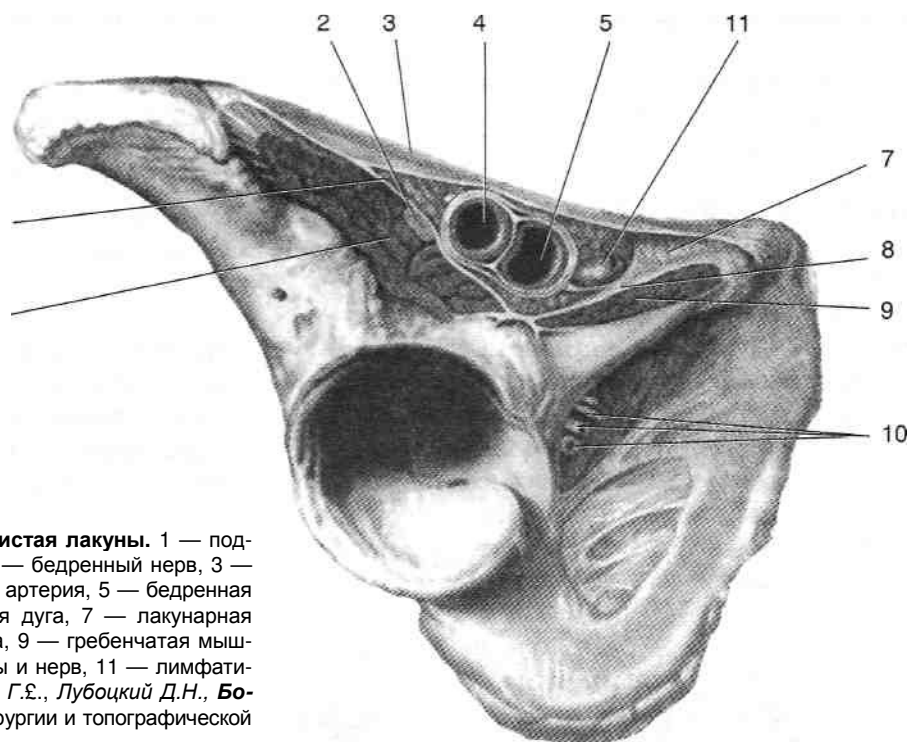


Рис. 3-14. Мышечная и сосудистая лакуны. 1 — подвздошно-поясничная мышца, 2 — бедренный нерв, 3 — паховая связка, 4 — бедренная артерия, 5 — бедренная вена, 6 — подвздошно-паховая дуга, 7 — лакунарная связка, 8 — гребенчатая связка, 9 — гребенчатая мышца, 10 — запирающие сосуды и нерв, 11 — лимфатический узел. (Из: *Островерхое Г.Э., Лубоцкий Д.Н., Бомаш Ю.М.* Курс оперативной хирургии и топографической анатомии. — М., 1963.)

ными границами сосудистой лакуны и достаточно прочны; латеральная граница образована бедренной веной (*v. femoralis*), податлива и может быть отодвинута кнаружи, что и происходит при формировании бедренной грыжи. Расстояние между лакунарной связкой и бедренной веной у мужчин в среднем составляет 1,2 см, у женщин — 1,8 см. Чем больше это расстояние, тем больше вероятность возникновения бедренной грыжи, поэтому у женщин бедренные грыжи встречаются значительно чаще, чем у мужчин. Со стороны полости живота бедренное кольцо покрыто поперечной фасцией, имеющей здесь название бедренной перегородки (*septum femorale*). В пределах бедренного кольца обычно располагается лимфатический узел. Запирательная ветвь (*a. obturatorius*) нижней надчревной артерии (*a. epigastrica inferior*) может спереди и медиально огибать бедренное кольцо. Такой вариант отхождения запирательной артерии называется венцом смерти (*corona mortis*), так как рассечение лакунарной связки вслепую при ущемленной бедренной грыже часто приводило к повреждению этого сосуда и смертельному кровотечению.

БЕДРЕННЫЙ КАНАЛ И БЕДРЕННЫЕ ГРЫЖИ

При прохождении грыжи через бедренное кольцо формируется бедренный канал. Бедренный канал сверху ограничен бедренным кольцом, его переднюю стенку образует широкая фасция (*fascia lata*) бедра, заднюю — гребенчатая фасция (*fascia pectinea*), латеральную — бедренная вена (*v. femoralis*). Длина бедренного канала от 1 до 3 см. Снизу бедренный канал прикрыт решётчатой фасцией (*fascia cribrosa*), закрывающей подкожную щель (*hiatus saphenus*), ограниченную снаружи утолщением широкой фасции — серповидным краем (*margo falciformis*), а сверху и снизу — его верхним и нижним рогами (*cornu superius et inferius*). Чаще всего встречающаяся типичная бедренная грыжа проходит через бедренное кольцо, бедренный канал и через подкожную щель и выходит в жировые отложения бедра. Реже бедренная грыжа проходит через дефект лакунарной связки или через мышечную лакуну. Ущемление бедренной грыжи обычно происходит в бедренном кольце. Для его устранения прибегают к рассечению лакунарной связки.

МЫШЦЫ БЕДРА

На бедре располагаются три группы мышц: передняя, задняя и медиальная.

ПЕРЕДНЯЯ ГРУППА МЫШЦ БЕДРА

К передней группе мышц бедра относят четырёхглавую мышцу бедра, портняжную мышцу и суставную мышцу колена (рис. 3-15).

• Четырёхглавая мышца бедра (*m. quadriceps femoris*) расположена на передней поверхности бедра и состоит из прямой мышцы бедра (*m. rectus femoris*), медиальной, латеральной и промежуточной широких мышц (*m. vastus medialis*, *m. vastus lateralis* et *m. vastus intermedius*). Иннервирует четырёх-

главую мышцу бедра бедренный нерв (л. *femoralis*).

- ♦ Прямая мышца бедра начинается от нижней передней подвздошной ости (*spina iliaca anterior inferior*) и прикрепляется к надколеннику. Мышца осуществляет разгибание голени и сгибание бедра.
- ♦ Медиальная широкая мышца начинается от медиальной губы шероховатой линии бедра (*labium mediate lineae asperae femoris*), занимает переднемедиальную поверхность нижней половины бедра и прикрепляется к медиальному краю надколенника и к сухожилию прямой мышцы. Функция мышцы — разгибание голени.
- ♦ Латеральная широкая мышца начинается от большого вертела (*trochanter major*) и латеральной губы шероховатой линии бед-

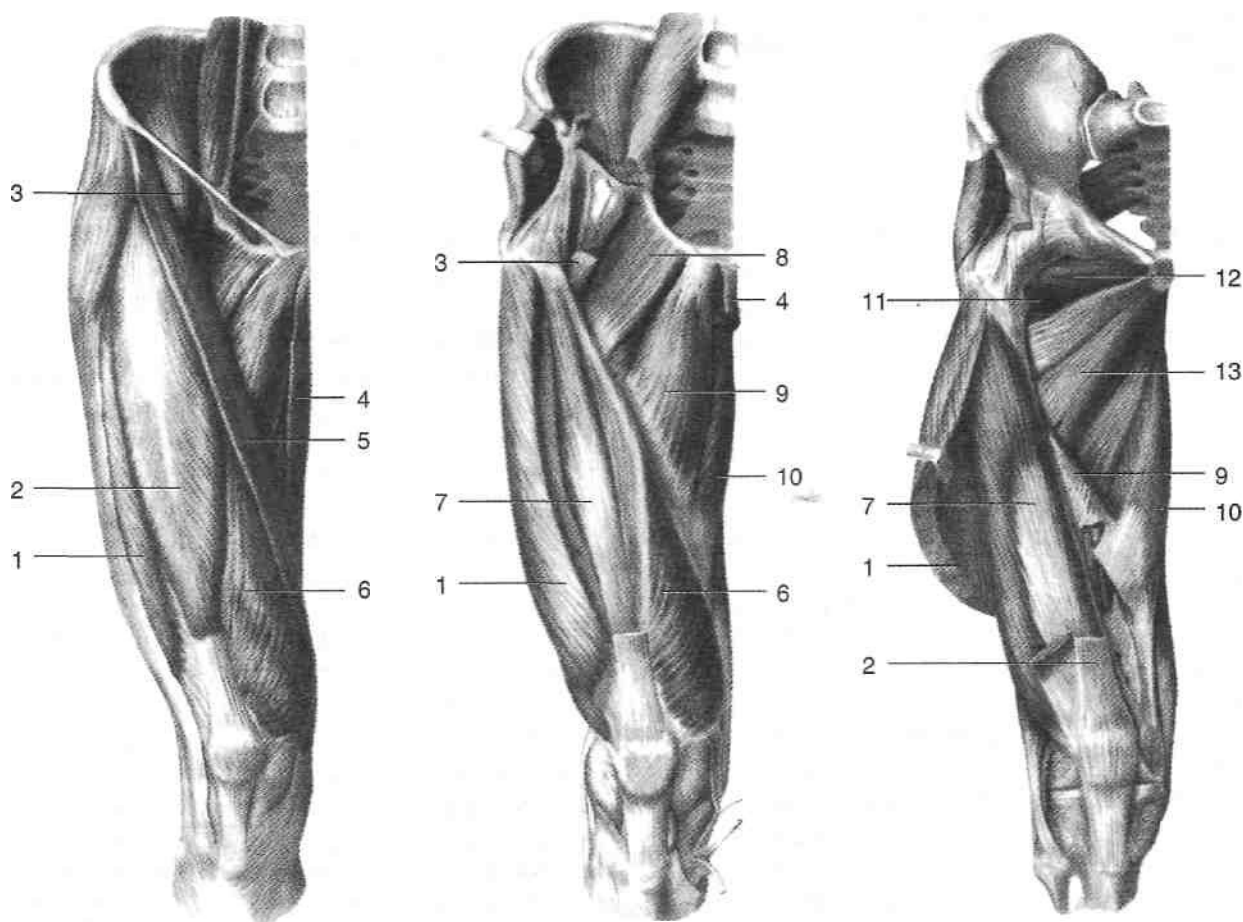


Рис. 3-15. Мышцы бедра, вид спереди. 1 — латеральная широкая мышца, 2 — прямая мышца бедра, 3 — подвздошно-поясничная мышца, 4 — тонкая мышца, 5 — портняжная мышца, 6 — медиальная широкая мышца, 7 — промежуточная широкая мышца, 8 — гребенчатая мышца, 9 — длинная приводящая мышца, 10 — большая приводящая мышца, 11 — квадратная мышца бедра, 12 — наружная запирательная мышца, 13 — короткая приводящая мышца. (Из: Синельников Р.Д. Атлас анатомии человека. — М., 1972. —Т.1.)

- ра *{labium laterale lineae asperae femoris}*, занимает переднелатеральную поверхность бедра и прикрепляется к латеральному краю надколенника и к сухожилию прямой мышцы бедра. Функция мышцы — разгибание голени. ♦ Промежуточная широкая мышца (*m. vastus intermedius*) начинается от передней поверхности ниже межвертельной линии, расположена на передней поверхности бедра под прямой мышцей, в средней трети бедра превращается в широкое сухожилие, прикрепляется к верхнему краю надколенника вместе с сухожилием прямой мышцы бедра. Функция мышцы — разгибание голени. Перекинувшись через надколенник, общее сухожилие четырехглавой мышцы переходит в связку надколенника (*lig. patellae*) и прикрепляется к большеберцовой бугристости (*tuberositas tibiae*).
- Портняжная мышца (*m. sartorius*) начинается от верхней передней подвздошной ости и прикрепляется к медиальному мыщелку большеберцовой кости вблизи бугристости большеберцовой кости. Функция мышцы — сгибание бедра и голени с наружной ротацией бедра. Иннервирует портняжную мышцу бедренный нерв (*n. femoralis*).
 - Суставная мышца колена (*m. articularis genuis*) начинается от передней поверхности нижней трети бедренной кости и прикрепляется к капсуле коленного сустава. Функция мышцы — натяжение капсулы коленного сустава, что предотвращает ущемление последней между костями при разгибании голени. Иннервирует суставную мышцу колена бедренный нерв (*n. femoralis*).

ЗАДНЯЯ ГРУППА МЫШЦ БЕДРА

К задней группе мышц бедра относят полусухожильную, полуперепончатую мышцы и двуглавую мышцу бедра (рис. 3-16).

- Полуперепончатая мышца (*m. semimembranosus*) начинается от седалищного бугра и прикрепляется к задней поверхности медиального мыщелка большеберцовой кости (*condylus medialis tibiae*). Мышца расположена по медиальному краю задней поверхности бедра. Функция — разгибание бедра и сгибание голени с её внутренней ротацией.

Иннервацию полуперепончатой мышцы осуществляет большеберцовый нерв.

- Полусухожильная мышца (*m. semitendinosus*) начинается от седалищного бугра и прикрепляется к медиальной бугристости большеберцовой кости, располагаясь между двуглавой и полуперепончатой мышцами. Функция — разгибание бедра и сгибание голени. Иннервирует полусухожильную мышцу большеберцовый нерв.
- Двуглавая мышца бедра (*m. biceps femoris*) расположена по латеральному краю задней поверхности бедра. Длинная головка (*caput longum*) начинается от седалищного бугра. Короткая головка (*caput breve*) начинается от наружной губы шероховатой линии в нижней трети бедра (*labium laterale lineae asperae femoris*). Обе головки соединяются и прикрепляются одним мышечным сухожилием к головке малоберцовой кости (*caput fibulae*). Функция мышцы — разгибание бедра и сгибание голени с её наружной ротацией. Иннервацию длинной головки осуществляет большеберцовый нерв, короткой головки — общий малоберцовый нерв.

МЕДИАЛЬНАЯ ГРУППА МЫШЦ БЕДРА

К медиальной группе мышц бедра относят короткую, длинную и большую приводящие, гребенчатую и тонкую мышцы (см. рис. 3-16).

- Гребенчатая мышца (*m. pectineus*) начинается от гребня лобковой кости (*pecten ossis pubis*) и прикрепляется к гребенчатой линии (*linea pectinea femoris*). Мышца приводит и сгибает бедро. Иннервирует гребенчатую мышцу бедренный нерв.
- Короткая приводящая мышца (*m. adductor brevis*) начинается от передней поверхности нижней ветви лобковой кости (*ramus inferior ossis pubis*) и прикрепляется к верхней трети медиальной губы шероховатой линии (*labium mediale lineae asperae*). Мышца приводит бедро и способствует его сгибанию и наружной ротации. Иннервирует мышцу запирающий нерв.
- Длинная приводящая мышца (*m. adductor longus*) начинается от верхней ветви лобковой кости (*ramus superior ossis pubis*) и прикрепляется к средней трети медиальной губы шероховатой линии. Располагается на переднемедиальной поверхности бедра. Мышца

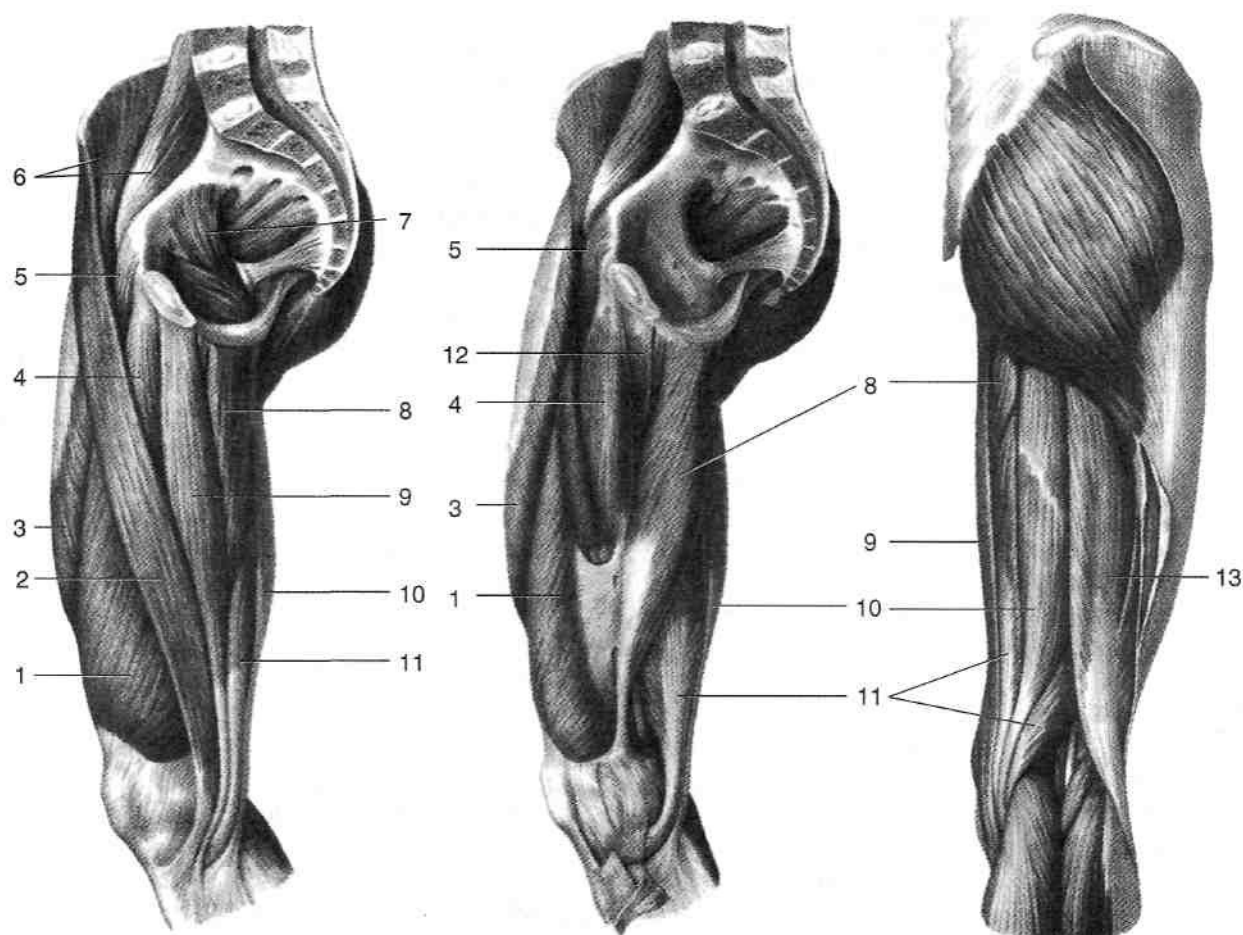


Рис. 3-16. Мышцы бедра, медиальная и задняя поверхности. 1 — медиальная широкая мышца, 2 — портняжная мышца, 3 — прямая мышца бедра, 4 — длинная приводящая мышца, 5 — гребенчатая мышца, 6 — подвздошно-поясничная мышца, 7 — внутренняя запирающая мышца, 8 — большая приводящая мышца, 9 — тонкая мышца, 10 — полусухожильная мышца, 11 — полуперепончатая мышца, 12 — короткая приводящая мышца, 13 — двуглавая мышца бедра. (Из: Сунельников Р.Д. Атлас анатомии человека. — М., 1972. — Т.1.)

участвует в приведении бедра и способствует его сгибанию и наружной ротации. Иннервирует мышцу запирающий нерв. Большая приводящая мышца (*m. adductor magnus*) начинается от нижней ветви лобковой и ветви седалищной кости, прикрепляется к нижней трети медиальной губы шероховатой линии и к медиальному надмыщелку (*epicondylus medialis*) бедренной кости. Мышца участвует в приведении бедра и способствует его сгибанию и наружной ротации. Иннервирует мышцу запирающий нерв.

Тонкая мышца (*m. gracilis*) начинается от передней поверхности лобковой кости, идет вниз, располагаясь поверхностно медиально в отдельном фасциальном влагалище, в нижней трети бедра превращается в тонкое сухожилие, огибающее сзади медиальный

надмыщелок бедра и прикрепляющееся к бугристости больше берцовой кости. Принимает участие в приведении бедра, в сгибании и наружной ротации голени. Иннервирует мышцу запирающий нерв.

КРОВΟΣНАБЖЕНИЕ БЕДРА

В кровоснабжении бедра принимают участие бедренная и запирающая артерии (*aa. femoralis et obturatoria*).

БЕДРЕННАЯ АРТЕРИЯ

Бедренная артерия представляет собой продолжение наружной подвздошной артерии (*a. Шаса externa*). Проекция бедренной арте-

рии — линия, проведённая от середины расстояния между верхней передней подвздошной остью и лобковым симфизом к медиальному надмышелку бедра при несколько согнутом колене и ротированном кнаружи бедре (линия Кэна; рис. 3-17). После выхода из сосудистой лакуны бедренная артерия попадает в бедренный треугольник, ограниченный сверху паховой связкой, снаружи — портняжной мышцей, изнутри — длинной приводящей мышцей (рис. 3-18). Дно бедренного треугольника (*iorестпеа*), ограниченная снаружи подвздошно-поясничной мышцей, изнутри — гребенчатой мышцей. В углублении между этими мышцами располагается главный сосудисто-нервный пучок бедра, причём бедренная артерия располагается между веной, лежащей медиально, и нервом, выходящим на бедро через мышечную лакуну. Таким образом, мнемонический шифр глав-

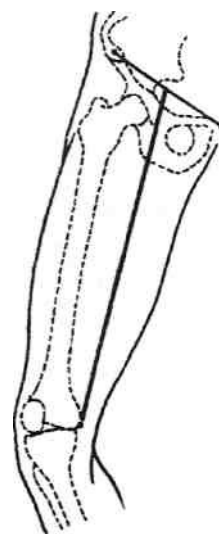


Рис. 3-17. Проекция бедренной артерии (линия Кэна). (Из: Буланов Г.Л., Овсянников В.Я. Клинические аспекты топографической анатомии конечностей. — Нижний Новгород, 1997.)

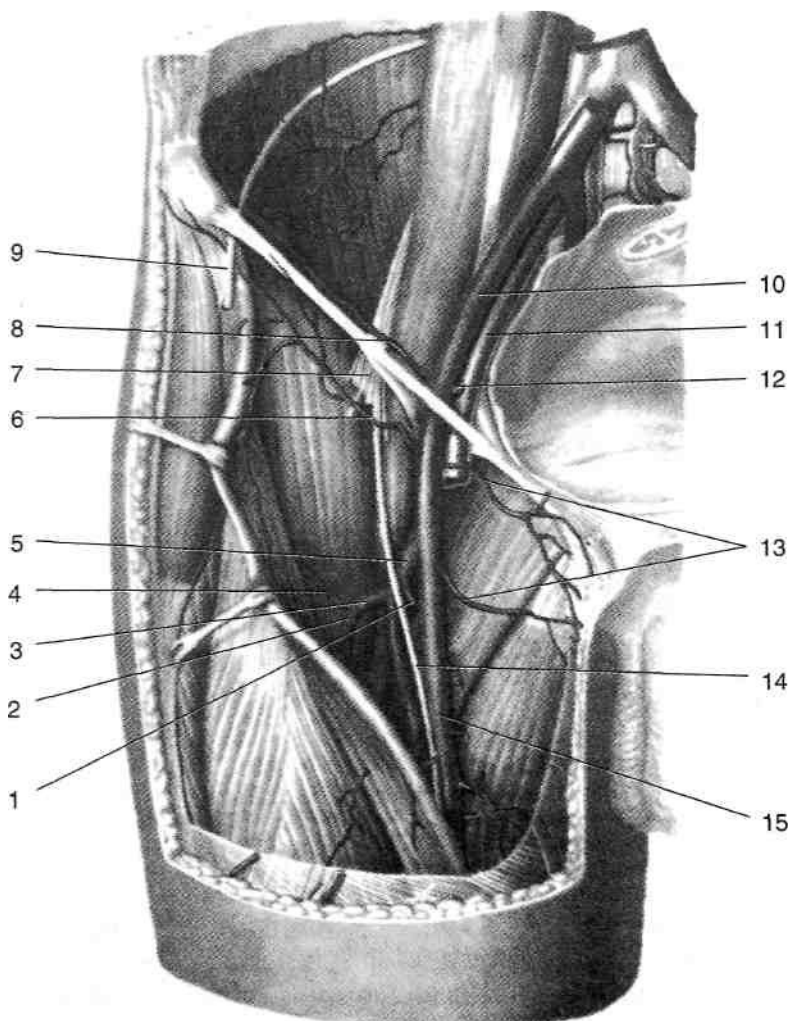


Рис. 3-18. Бедренная артерия в бедренном треугольнике. 1 — медиальная артерия, окружающая бедренную кость, 2 — нисходящая ветвь латеральной артерии, окружающая бедренную кость, 3 — латеральная артерия, окружающая бедренную кость, 4 — восходящая ветвь латеральной артерии, окружающая бедренную кость, 5 — глубокая артерия бедра, 6 — поверхностная артерия, окружающая подвздошную кость, 7 — бедренный нерв, 8 — глубокая артерия, окружающая подвздошную кость, 9 — латеральный кожный нерв бедра, 10 — наружная подвздошная артерия, 11 — наружная подвздошная вена, 12 — нижняя надчревная вена, 13 — наружные половые артерии, 14 — подкожный нерв, 15 — бедренная артерия. (Из: Синельников Р.Д. Атлас анатомии человека. — М., 1973. — Т. II.)

ного сосудисто-нервного пучка при перечислении изнутри кнаружи — ВАН. В бедренном треугольнике от бедренной артерии отходят следующие сосуды.

- Поверхностная надчревная артерия (*a. epigastrica superficialis*) направляется вверх, проходя в жировых отложениях подчревья и пупочной области. Кровоснабжает поверхностные ткани этих областей.
- Поверхностная артерия, огибающая подвздошную кость (*a. circumflexa ilium superficialis*), идёт параллельно паховой связке к верхней передней подвздошной ости в жировых отложениях паховой области. Кровоснабжает мягкие ткани паховой области.
- Наружные половые артерии (*aa. pudendae externae*) направляются медиально к наружным половым органам. Обычно их две.
- Глубокая артерия бедра (*a. profunda femoris*) отходит от бедренной артерии на расстоянии 3—4 см ниже паховой связки, спускается по передней поверхности гребенчатой, короткой и большой приводящих мышц позади длинной приводящей мышцы бедра. Ветви глубокой артерии бедра:
 - ◆ Медиальная артерия, огибающая бедренную кость (*a. circumflexa femoris medialis*), направляется кнутри и делится на две ветви: поверхностную (*ramus superficialis*) и глубокую (*ramus profundus*). Поверхностная ветвь идёт вниз и попадает в промежуток между длинной и короткой приводящими мышцами, кровоснабжая их. Глубокая ветвь залегает в промежутке между подвздошно-поясничной и гребенчатой мышцами, разветвляется в пределах шейки бедра и в толще квадратной мышцы бедра.
 - ◆ Латеральная артерия, огибающая бедренную кость (*a. circumflexa femoris lateralis*), идёт кнаружи, проникает под прямую мышцу бедра и делится на две ветви: восходящую (*ramus ascendens*) и нисходящую (*ramus descendens*). Восходящая ветвь расположена на передней поверхности шейки бедренной кости и кровоснабжает проксимальные части четырёхглавой мышцы и напрягателя широкой фасции, а также суставную капсулу тазобедренного сустава; конечный отдел артерии анастомозирует с нижней ягодичной артерией (ветвь внутренней подвздошной артерии). Нисходящая ветвь наружной артерии, огиба-

ющей бедренную кость, направляется вниз между медиальной широкой и прямой мышцами бедра, кровоснабжает эти мышцы и кожу переднемедиальной поверхности бедра; конечный отдел артерии анастомозирует с ветвями подколенной артерии. ◆ Прободающие артерии (*aa. perforantes*), чаще их четыре (рис. 3-19), отойдя от глубокой артерии бедра, прободают приводящие мышцы бедра вблизи места их прикрепления к бедренной кости. Они огибают бедренную кость сзади, вступают в латеральную межмышечную перегородку и выходят из широкой фасции на латеральной поверхности бедра, радиально разветвляясь в подкожной жировой клетчатке. Участвуют в кровоснабжении медиальной и задней групп мышц бедра и кожи латеральной поверхности бедра. Из бедренного треугольника бедренная артерия переходит в переднюю борозду бедра (*sulcus femoris anterior*), тянущуюся от вершины бедренного треугольника до входа в приводящий канал [*canalis adductorius* {*зунтеров*}], что соответствует средней трети бедра. Передняя борозда бедра ограничена медиально медиальной широкой мышцей (*m. vastus medialis*), латерально — длинной приводящей мышцей (*m. adductor longus*), спереди прикрыта портняжной мышцей (*m. sartorius*). В передней борозде бедра от бедренной артерии отходят мышечные ветви (*rami musculares*) к прилежащим мышцам.

Из передней борозды бедра бедренная артерия переходит в приводящий канал (*canalis adductorius*). Приводящий канал ограничен спереди медиальной широкой мышцей (*m. vastus medialis*), сзади — большой приводящей мышцей (*m. adductor magnus*), медиально — фиброзной пластинкой, перекинутой между этими мышцами (*lamina vastoadductoria*) и прикрытой портняжной мышцей (*m. sartorius*). Канал имеет верхнее, нижнее и переднее отверстия (рис. 3-20).

- Через верхнее отверстие в приводящий канал входит основной сосудисто-нервный пучок бедра [бедренные сосуды и подкожный нерв (*vasa femoralia et n. saphenus*)].
- Через щель в пластинке, перекинутой между медиальной широкой и большой приводящей мышцами (*lamina vastoadductoria*), — пе-

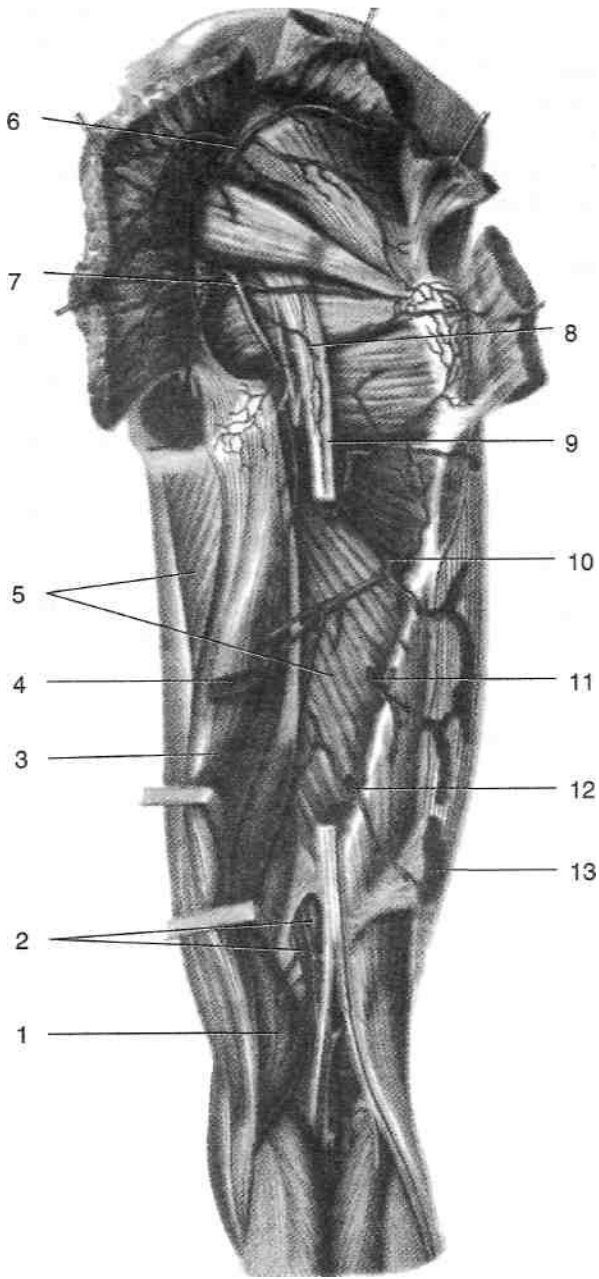
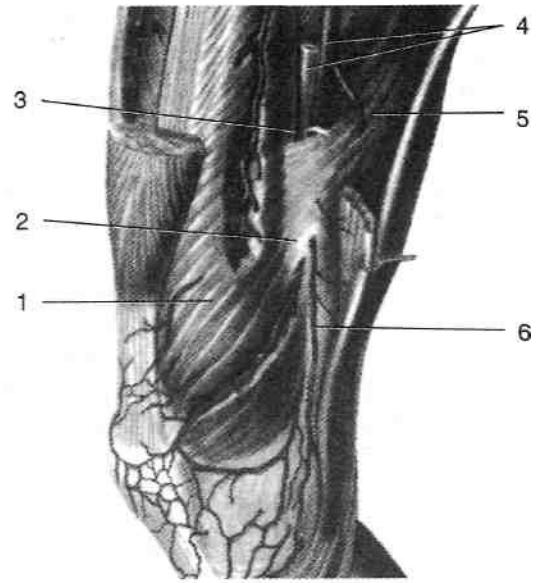
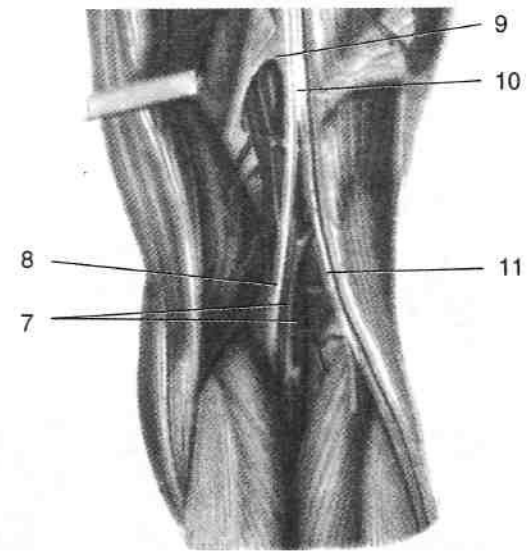


Рис. 3-19. Прободающие артерии задней поверхности бедра. 1 — полуперепончатая мышца, 2 — подколенные артерия и вена, 3 — полусухожильная мышца, 4 — длинная головка двуглавой мышцы бедра, 5 — большая приводящая мышца, 6 — верхняя ягодичная артерия, 7 — нижняя ягодичная артерия, 8 — артерия, сопровождающая седалищный нерв, 9 — седалищный нерв, 10 — первая прободающая артерия, 11 — вторая прободающая артерия, 12 — третья прободающая артерия, 13 — четвертая прободающая артерия. (Из: Синельников Р.Д. Атлас анатомии человека. — М., 1973. — Т. II.)



a



б

Рис. 3-20. Приводящий канал спереди, сбоку (а) и сзади (б). 1 — медиальная широкая мышца, 2 — переднее отверстие приводящего канала, 3 — верхнее отверстие приводящего канала, 4 — бедренные артерия и вена, 5 — большая приводящая мышца, 6 — нисходящая коленная артерия и подкожный нерв, 7 — подколенные артерия и вена, 8 — большеберцовый нерв, 9 — нижнее отверстие приводящего канала, 10 — седалищный нерв, 11 — общий малоберцовый нерв. (Из: Синельников Р.Д. Атлас анатомии человека. — М., 1973. — Т. II.)

реднее отверстие приводящего канала — выходят нисходящая коленная артерия (*a. genus descendens*), отходящая от бедренной артерии, и подкожный нерв. Нисходящая коленная артерия отдаёт суставные ветви (*rr. articulares*) и подкожную ветвь (*z. saphenus*) для соседних мышц и сумки коленного сустава. Кроме того, перечисленные ветви отдают многочисленные мелкие сосуды для формирования сети коленного сустава.

Через нижнее отверстие — сухожильную щель (большой приводящей мышцы) [*hiatus tendineus (adductorius)*], расположенное между сухожилием большой приводящей мышцы (*m. adductor magnus*) и бедренной костью, бедренная артерия и вены выходят в подколенную ямку.

ЗАПИРАТЕЛЬНАЯ АРТЕРИЯ

Запирательная артерия (*a. obturatoria*) отходит от передней ветви внутренней подвздошной артерии или от нижней надчревной артерии (*a. epigastrica inferior*), проходит через

запирательный канал (*canalis obturatorius*) в медиальную группу мышц бедра.

Запирательный канал (*canalis obturatorius*) расположен в пределах запирательного отверстия и, следовательно, залегает весьма глубоко (рис. 3-21). Помимо запирательной артерии, в нём проходят запирательный нерв (*n. obturatorius*) и запирательные вены (*vv. obturatoriae*). Наружное отверстие запирательного канала проецируется на кожу бедра на 2—2,5 см кнаружи от лонного бугорка и на 1—1,5 см книзу от паховой связки. Он ограничен сверху запирательной бороздой лонной кости (*sulcus obturatorius ossis pubis*), снизу — запирательной мембраной (*membrana obturatoria*), внутренней и наружной запирательными мышцами (*m. obturatorius intemus et m. obturatorius externus*). Длина канала 2—3 см. Запирательный канал соединяет клетчатку подбрюшинной полости таза (предпузырное пространство или боковое клетчаточное пространство таза) с медиальной группой мышц бедра. Встречающиеся иногда запирательные грыжи проходят через запирательный канал, выпячивая перед собой тазовую фасцию, и останавливаются под гребенчатой мышцей (*m. pectineus*).

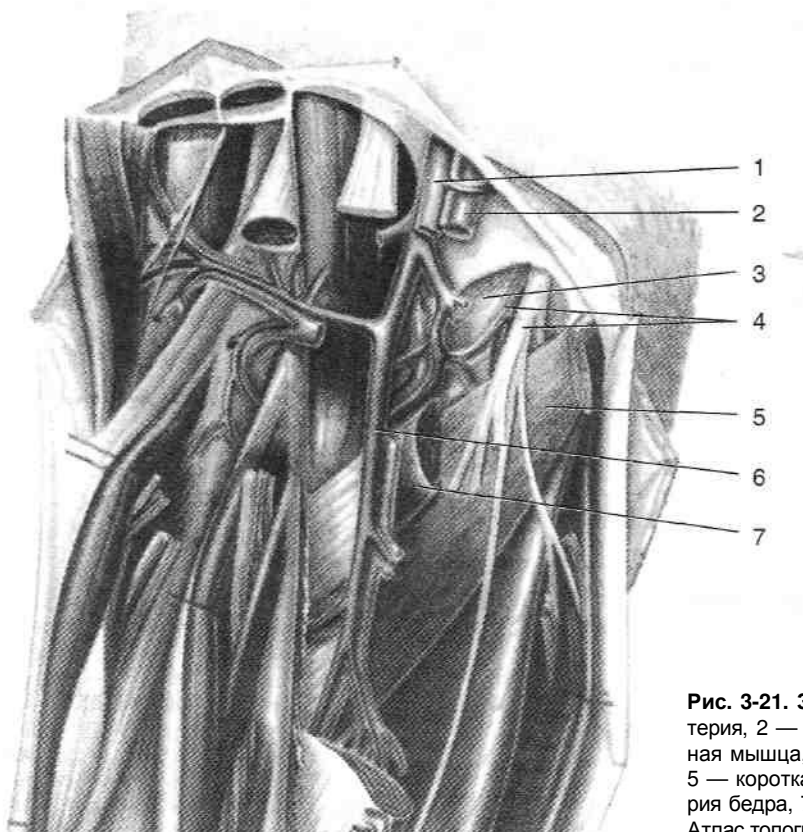


Рис. 3-21. Запирательный канал. 1 — бедренная артерия, 2 — бедренная вена, 3 — наружная запирательная мышца, 4 — запирательные артерия, вена и нерв, 5 — короткая приводящая мышца, 6 — глубокая артерия бедра, 7 — гребенчатая мышца. (Из: Золотко Ю.Л. Атлас топографической анатомии человека. — М., 1976.)

По выходе из запирающего канала артерия делится на переднюю ветвь (*a. anterior*), кровоснабжающую мышцы медиальной группы и анастомозирующую с медиальной артерией, огибающей бедренную кость (*a. circumflexa femoris medialis*), заднюю ветвь (*a. posterior*), кровоснабжающую проксимальные части мышц задней группы, и вертлужно-бугорковую ветвь (*a. acetabularis*), дающую начало артерии связки головки бедренной кости.

ОКОЛЬНЫЙ АРТЕРИАЛЬНЫЙ КРУГ КРОВООБРАЩЕНИЯ ОБЛАСТИ БЕДРА

При перевязке бедренной артерии в верхней трети бедра выше места отхождения глубокой артерии бедра околное кровообращение может осуществляться следующими путями (рис. 3-22).

- Из нижней ягодичной артерии (*a. glutea inferior*) через анастомоз с восходящей ветвью латеральной артерии, огибающей бедренную кость (*a. ascendens a. circumflexae femoris lateralis*).
- Из запирающей артерии (*a. obturatoria*) через анастомоз с восходящей ветвью медиальной артерии, огибающей бедренную кость (*a. circumflexa femoris medialis*).

При перевязке бедренной артерии в средней и нижней трети бедра околное кровообращение осуществляется за счёт нисходящих ветвей медиальной и латеральной артерий, огибающих бедренную кость, которые анастомозируют с ветвями подколенной артерии.

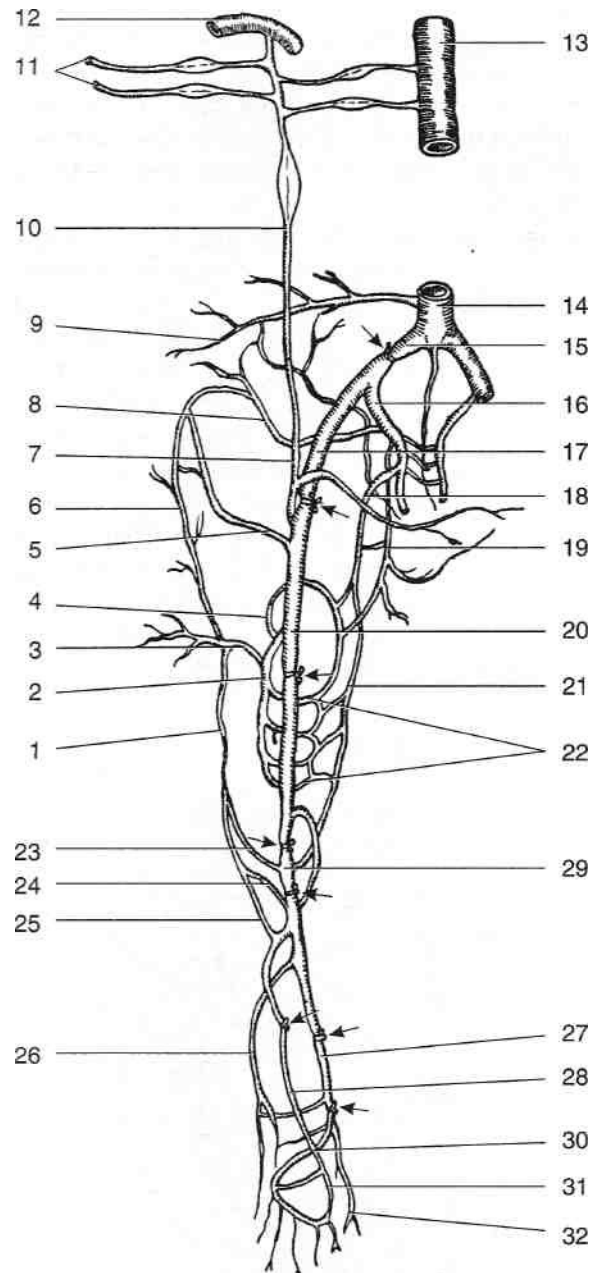


Рис. 3-22. Коллатеральное кровообращение при перевязке артерий нижней конечности (место перевязки указано стрелками). 1 — нисходящая ветвь латеральной артерии, огибающей бедренную кость, 2 — глубокая артерия бедра, 3 — латеральная артерия, огибающая бедренную кость, 4 — медиальная артерия, огибающая бедренную кость, 5 — глубокая артерия, огибающая подвздошную кость, 6 — восходящая ветвь латеральной артерии, огибающей бедренную кость, 7 — нижняя надчревная артерия, 8 — верхняя ягодичная артерия, 9 — четвёртая поясничная артерия, 10 — внутренняя грудная артерия, 11 — грудные ветви грудноакромиальной артерии, 12 — подключичная артерия, 13 — грудная аорта, 14 — брюшная аорта, 15 — общая подвздошная артерия, 16 — внутренняя подвздошная артерия, 17 — наружная подвздошная артерия, 18 — нижняя ягодичная артерия, 19 — запирающая артерия, 20 — бедренная артерия, 21 — артерия, сопровождающая седалищный нерв, 22 — прободающие артерии, 23 — латеральная верхняя коленная артерия, 24 — латеральная нижняя коленная артерия, 25 — передняя большеберцовая возвратная артерия, 26 — малоберцовая артерия, 27 — задняя большеберцовая артерия, 28 — передняя большеберцовая артерия, 29 — подколенная артерия, 30 — латеральная подошвенная артерия, 31 — тыльная артерия стопы, 32 — медиальная подошвенная артерия. (Из: Шевкуненко В.Н. Краткий курс оперативной хирургии и топографической анатомии. — М., 1947.)

Венозный отток от бедра происходит по поверхностным венам и глубоким венам, сопровождающим артерии.

- Большая подкожная вена ноги (*v. saphena magna*) проходит в жировых отложениях медиальной поверхности бедра (рис. 3-23). В бедренном треугольнике вена проникает под широкую фасцию бедра через подкожную щель (*hiatus saphenus*) и впадает в бедренную вену (*v. femoralis*). Притоки большой подкожной вены ноги на бедре — поверхностная надчревная вена (*v. epigastrica superficialis*), наружные половые вены (*vv. pudendae externae*) и поверхностная вена, огибающая подвздошную кость (*v. circumflexa ilium superficialis*), впадающие в неё в пределах бедренного треугольника. Вена имеет клапаны, между ней и глубокими венами бедра имеются анастомозы.
- Бедренная вена (*v. femoralis*) — наиболее крупная из глубоких вен, представляет со-

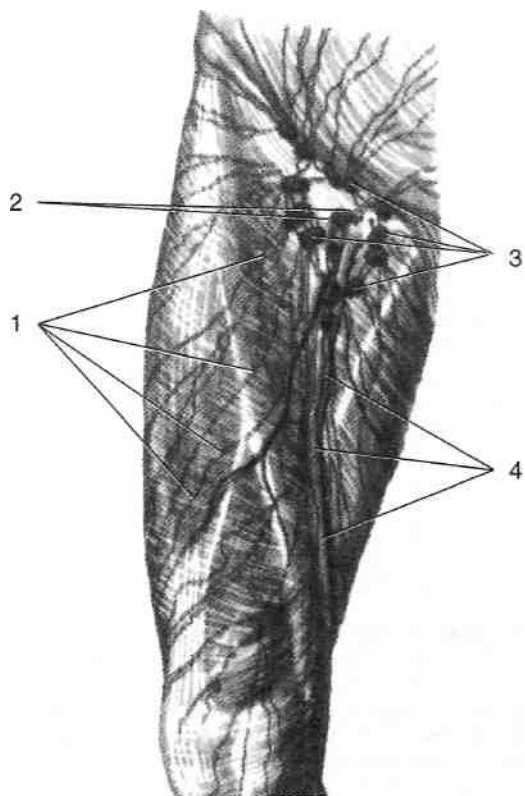


Рис. 3-23. Большая подкожная вена ноги и паховые лимфатические узлы. 1 — поверхностные лимфатические сосуды, 2 — подкожная щель, 3 — поверхностные паховые лимфатические узлы, 4 — большая подкожная вена ноги. (Из: Синельников Р.Д. Атлас анатомии человека. — М., 1973. — Т. II.)

вторяет ход артерии: в приводящем канале вена расположена латеральнее артерии, в передней борозде бедра и у вершины бедренного треугольника вена лежит позади артерии, а у основания бедренного треугольника и в сосудистой лакуне — медиально от артерии, совершив тем самым в средней трети бедра перекрест с последней. Расположение глубоких вен бедра между периодически сокращающимися мышцами способствует их периодическому опорожнению, а наличие в них клапанов обеспечивает ток крови в направлении сердца вопреки гидростатическому давлению. Клапаны венозных анастомозов между глубокими и поверхностными венами препятствуют в норме выходу крови из глубоких вен в большую подкожную вену ноги. Малоподвижная работа, связанная с длительным пребыванием на ногах, приводит к венозному застою и расширению большой подкожной вены ноги, вследствие чего нарушается работа клапанов и становится возможным ретроградный кровоток по большой подкожной вене ноги. Недостаточность клапанного аппарата венозных анастомозов между поверхностными и глубокими венами приводит к поступлению крови из глубоких вен в поверхностные, что ещё в большей степени нарушает венозный отток от нижней конечности.

ЛИМФАТИЧЕСКАЯ СИСТЕМА БЕДРА

Лимфатическая система бедра представлена поверхностными и глубокими лимфатическими сосудами (*vasa lymphaticum superficiale et profundum*), а также системой регионарных паховых лимфатических узлов (см. рис. 3-23). Выделяют глубокие (*nodi lymphatici inguinales profundi*) и поверхностные паховые лимфатические узлы, среди последних различают верхнемедиальные, верхнелатеральные и нижние поверхностные паховые лимфатические узлы (*nodi lymphatici inguinales superficiales superolaterales, superomediales et inferiores*). Поверхностные паховые лимфатические узлы расположены в жировых отложениях ниже паховой связки вокруг конечного отдела большой

подкожной вены бедра. Глубокие паховые лимфатические узлы располагаются в бедренном треугольнике под широкой фасцией бедра по ходу бедренной вены.

- Поверхностные лимфатические сосуды располагаются в жировых отложениях нижней конечности и собирают лимфу от её поверхностных тканей. На передней поверхности бедра они следуют в косом направлении с боков к средней линии. На задней поверхности они располагаются ещё более косо, а часть из них почти поперечно. Граница лимфораздела расположена по средней линии бедра сзади. Поверхностные лимфатические сосуды впадают в нижние поверхностные паховые лимфатические узлы (*nodi lymphatici inguinales superficiales inferiores*). Верхнемедиальные и верхнелатеральные поверхностные паховые лимфатические узлы (*nodi lymphatici inguinales superficiales superolaterales et superomediales*) собирают лимфу от поверхностных тканей передней брюшной стенки ниже пупка, наружных половых органов, промежности. От всех поверхностных паховых лимфатических узлов лимфа оттекает в глубокие паховые лимфатические узлы.
- Глубокие лимфатические сосуды собирают лимфу от глубоких отделов нижней конечности и следуют преимущественно вдоль медиальной поверхности бедренной вены, впадают в глубокие паховые лимфатические узлы, а затем в наружные подвздошные лимфатические узлы (*nodi lymphatici iliaci externi*).

ИННЕРВАЦИЯ БЕДРА

В иннервации бедра принимают участие ветви поясничного и крестцового сплетений (*plexus lumbalis et plexus sacralis*).

- Бедренный нерв (*n. femoralis*) — ветвь поясничного сплетения, выходит на бедро через мышечную лакуну (*lacuna musculorum*). В пределах мышечной лакуны бедренный нерв окружён фасциальным футляром, ниже фасциальное влагалище окружает весь сосудисто-нервный пучок. В пределах бедренного треугольника на расстоянии 2—5 см ниже паховой связки бедренный нерв делится на конечные ветви (рис. 3-24). ♦ Мышечные ветви (*rami musculares*) иннервируют четырёхглавую мышцу бедра и портняжную мышцу.

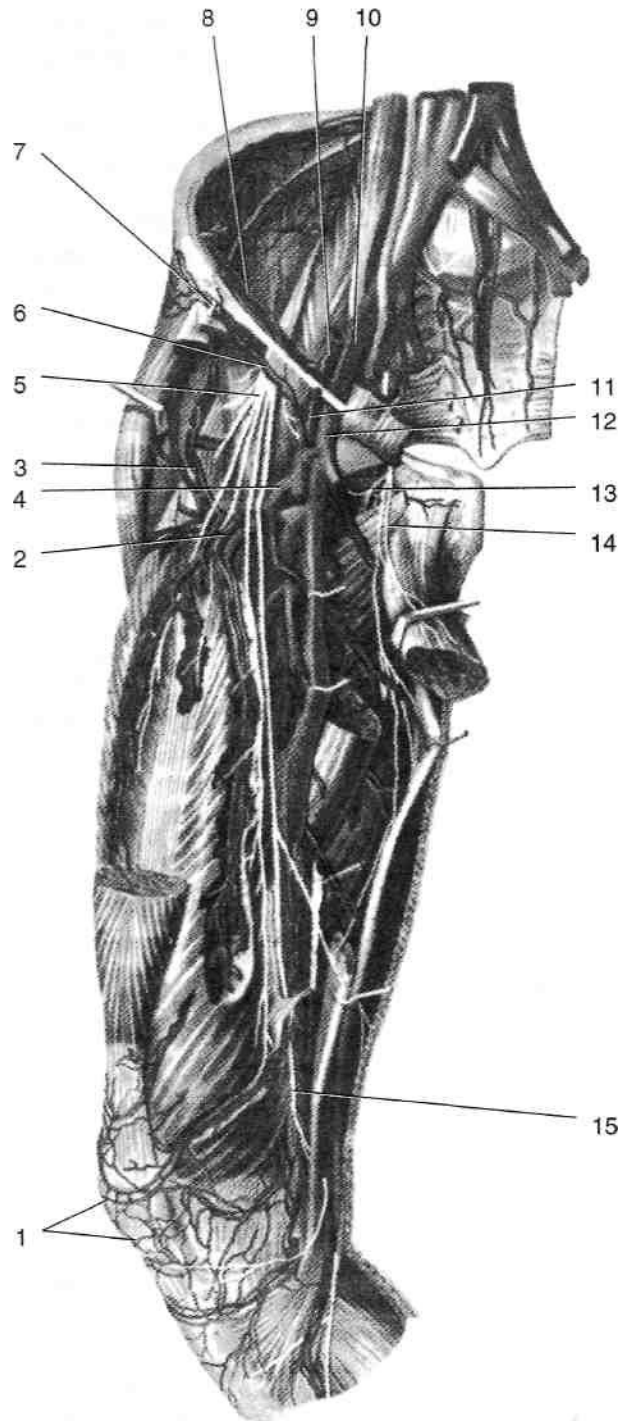


Рис. 3-24. Сосуды и нервы передней области бедра. 1 — надколенниковая сеть, 2 — латеральная артерия, огибающая бедренную кость, 3 — восходящая ветвь латеральной артерии, огибающей бедренную кость, 4 — глубокая артерия бедра, 5 — бедренный нерв, 6 — поверхностная артерия, огибающая подвздошную кость, 7 — латеральный кожный нерв бедра, 8 — глубокая артерия, огибающая подвздошную кость, 9 — наружная подвздошная артерия, 10 — наружная подвздошная вена, 11 — бедренная артерия, 12 — бедренная вена, 13 — задняя ветвь запирающего нерва, 14 — передняя ветвь запирающего нерва, 15 — подкожный нерв. (Из: Синельников Р.Д. Атлас анатомии человека. — М., 1974. — Т. 111.)

- ♦ Передние кожные ветви (*rami cutanei anteriores*) иннервируют кожу передней поверхности бедра.
- ♦ Подкожный нерв (*n. saphenus*) — наиболее длинная ветвь бедренного нерва. Проходит латеральнее бедренных сосудов в передней борозде бедра и приводящем канале и покидает его через сухожильную щель приводящей мышцы вместе с нисходящей артерией колена (*a. genus descendens*). Иннервирует кожу передне-медиальной поверхности голени и стопы.
- Бедренно-половой нерв (*n. genitofemoralis*) — ветвь поясничного сплетения; своей бедренной ветвью (*z. femoralis*) иннервирует кожу верхней части медиальной поверхности бедра и мышцу, поднимающую яичко.
- Запирательный нерв (*n. obturatorius*) — ветвь поясничного сплетения, выходит из таза через запирательный канал, отдаёт мышечные ветви (*rami musculares*), иннервирующие медиальную группу мышц бедра, кожную ветвь (*ramus cutaneus*), иннервирующую нижнюю часть медиальной поверхности бедра, и чувствительные ветви к тазобедренному суставу.
- Седалищный нерв (*n. ischiadicus*) — ветвь крестцового сплетения, выходит из таза через подгрушевидное отверстие (*foramen infrapiriforme*), лежит строго по средней линии в желобке между длинной головкой (*caput longum*) двуглавой мышцы бедра (*m. biceps femoris*) с заднелатеральной стороны, полусухожильной и полуперепончатой мышцами (*mm. semitendinosus et semimembranosus*) с заднемедиальной стороны и большой приводящей мышцей (*m. adductor magnus*) спереди (рис. 3-25). Проекция седалищного нерва соответствует линии, проведённой от середины расстояния между седалищным бугром и большим вертелом до середины подколенной ямки (рис. 3-26). Седалищный нерв на всём протяжении бедра проходит вместе с артерией, сопровождающей седалищный нерв (*a. comitans n. ischiadici*), — ветвью нижней ягодичной артерии. При входе в подколенную ямку седалищный нерв делится на большеберцовый и общий малоберцовый нервы (*n. tibialis et n. peroneus communis*). На бедре седалищный нерв иннервирует полусухожильную, полуперепончатую и длинную головку двуглавой мышцы бедра (*m. semitendinosus*,

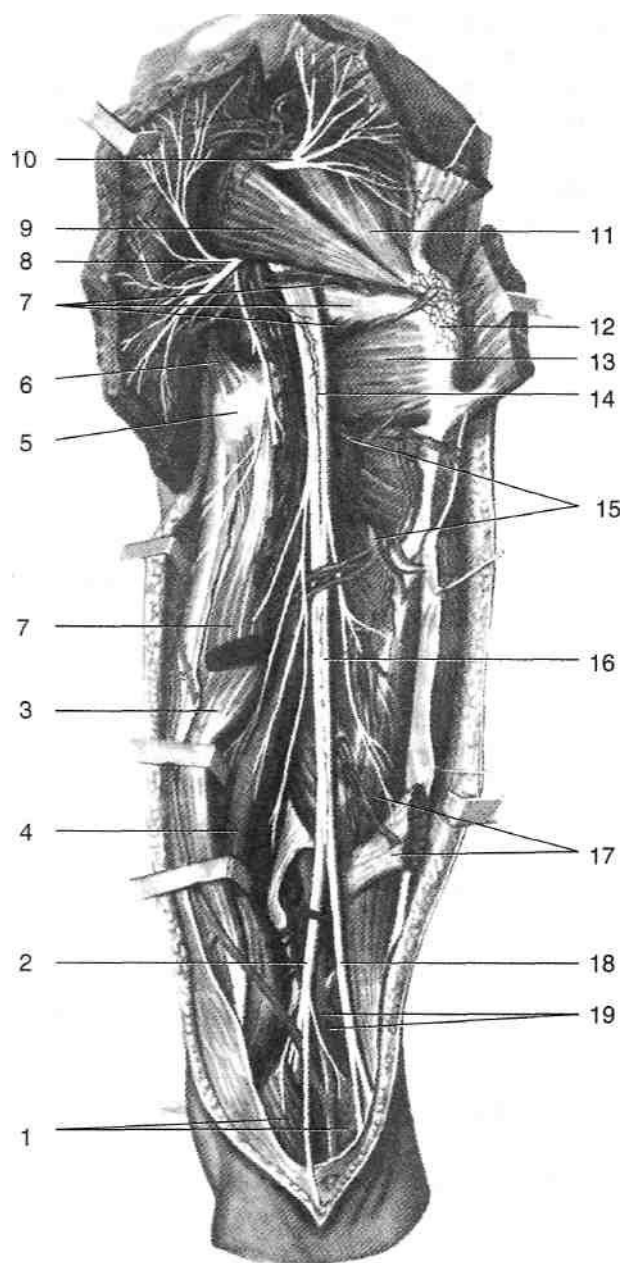


Рис. 3-25. Нервы ягодичной области, задней области бедра и задней области колена. 1 — икроножная мышца, 2 — большеберцовый нерв, 3 — полусухожильная мышца, 4 — полуперепончатая мышца, 5 — седалищный бугор, 6 — крестцово-бугорная связка, 7 — близнецовые мышцы и сухожилие внутренней запирательной мышцы, 8 — нижний ягодичный сосудисто-нервный пучок, 9 — грушевидная мышца, 10 — верхний ягодичный сосудисто-нервный пучок, 11 — малая ягодичная мышца, 12 — большой вертел, 13 — квадратная мышца бедра, 14 — артерия, сопровождающая седалищный нерв, 15 — прободающие артерии и вены, 16 — седалищный нерв, 17 — двуглавая мышца бедра (длинная головка иссечена), 18 — общий малоберцовый нерв, 19 — подколенные артерия и вена. (Из: Синельников Р.Д. Атлас анатомии человека. — М., 1974. — Т. III.)

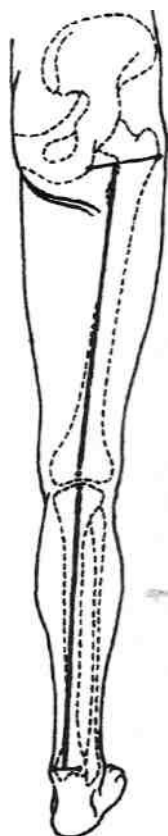


Рис. 3-26. Проекция седалищного нерва. (Из: Буланов ГЛ., Овсянников В.Я. Клинические аспекты топографической анатомии конечностей. — Нижний Новгород, 1997.)

m. semimembranosus et caput longum m. bicipitis femoris), принимает участие в иннервации большой приводящей мышцы (*m. adductor magnus*). Короткая головка двуглавой мышцы иннервируется общим малоберцовым нервом (*n. peroneus communis*).

- Латеральный кожный нерв бедра (*n. cutaneus femoris lateralis*) — ветвь поясничного сплетения, выходит на бедро через мышечную лакуну; иннервирует кожу латеральной поверхности бедра.
- Задний кожный нерв бедра (*n. cutaneus femoris posterior*) — ветвь крестцового сплетения, выходит в ягодичную область через подгрушевидное отверстие. Выйдя из-под края большой ягодичной мышцы, прободает широкую фасцию, проходит в жировых отложениях; иннервирует кожу задней поверхности бедра.

Повреждение бедренного нерва (я. *femoralis*) сопровождается нарушением чувствительности в области нижних двух третей передней поверхности бедра и медиальной поверхности

голени, утратой коленного рефлекса, невозможностью активного разгибания в коленном и ослаблением сгибания в тазобедренном суставе из-за денервации четырёхглавой мышцы бедра.

Повреждение седалищного нерва (*n. ischiadicus*) сопровождается нарушением активного сгибания в коленном суставе и всех активных движений стопы и её пальцев, утратой ахиллова рефлекса. Нарушается чувствительность в области кожной иннервации икроножного (*n. suralis*) и поверхностного малоберцового нерва (*n. peroneus superficialis*). Ходьба затруднительна из-за отсутствия сгибания в коленном и голеностопном суставах. В результате развития мышечной атрофии бедро и голень на пораженной стороне становятся тоньше.

ПОСЛОЙНАЯ ТОПОГРАФИЯ ПЕРЕДНЕЙ ОБЛАСТИ БЕДРА

1. Кожа (*cutis*) более толстая на латеральной поверхности бедра, весьма тонкая и нежная — на медиальной. С подлежащей жировой клетчаткой не сращена, поэтому может быть легко отсепарована.
2. Жировые отложения (*panniculus adiposus*) развиты хорошо, состоят из двух слоев, отделённых друг от друга тонкой фасциальной пластинкой — поверхностной фасцией (*fascia superficialis*). В поверхностном слое располагаются мелкие вены, артерии и конечные разветвления кожных нервов. Глубокий слой жировых отложений неплотно сращён с глубже лежащей широкой фасцией бедра, поэтому при флегмонах бедра нередко жировая клетчатка отслаивается вместе с кожей, иногда на большом протяжении. В глубоком слое жировых отложений ниже паховой связки расположены поверхностные паховые лимфатические узлы. В расщеплении поверхностной фасции проходят крупные подкожные вены, ветви артерий и кожные нервы (рис. 3-27).
- Большая подкожная вена ноги (*v. saphena magna*) проникает на бедро позади медиального надмыщелка, проецируется на бедре по линии, проведённой от точки, расположенной между медиальной и средней третью паховой связки, к медиальному надмыщелку бедра. Дойдя до подкож-

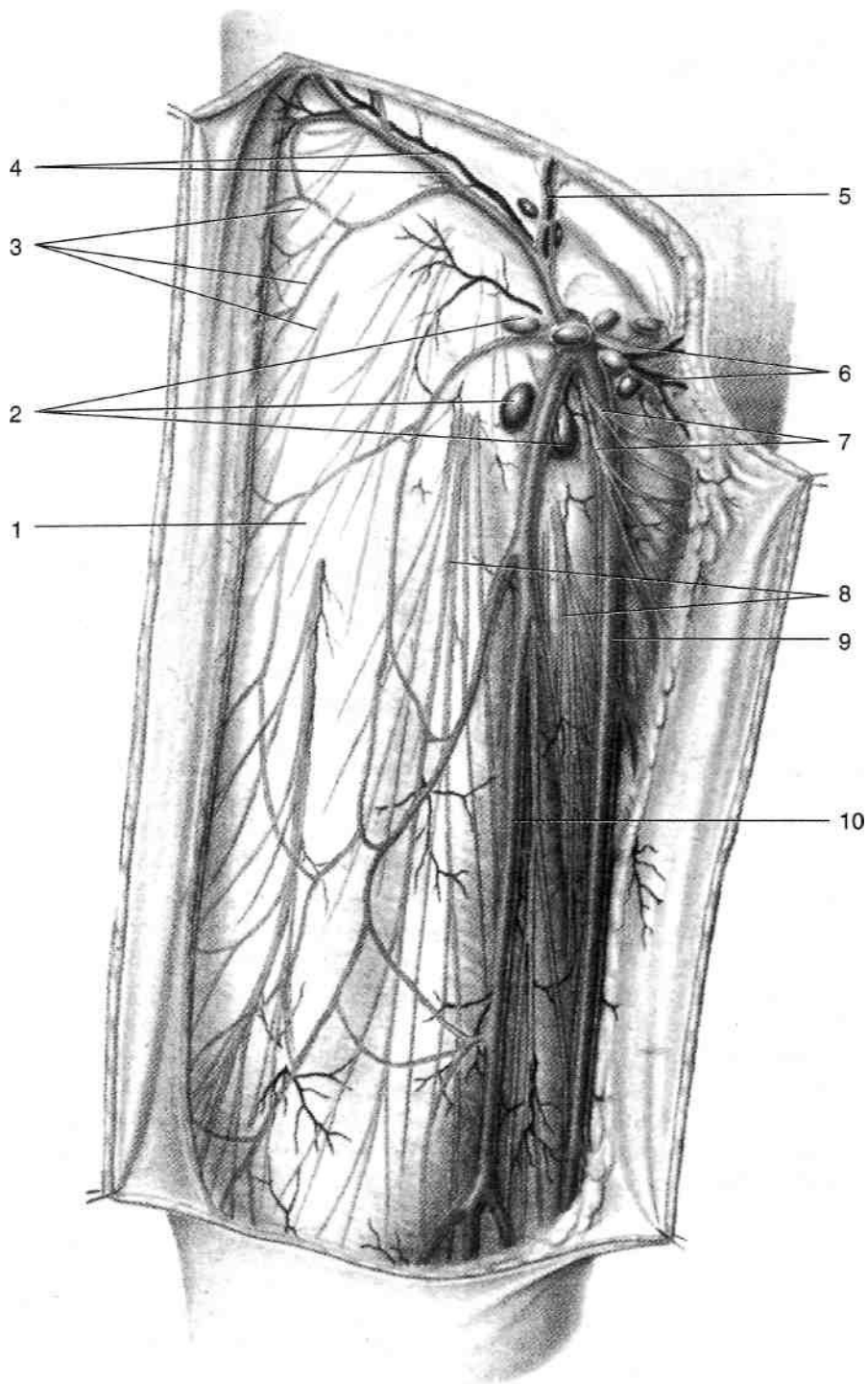


Рис. 3-27. Поверхностные образования передней области бедра. 1 — широкая фасция, 2 — поверхностные паховые лимфатические узлы, 3 — латеральный кожный нерв бедра и его ветви, 4 — поверхностные артерия и вена, огибающие подвздошную кость, 5 — поверхностные надчревные артерия и вена, 6 — наружные половые артерии и вены, 7 — бедренная ветвь бедренно-полового нерва, 8 — передние кожные ветви бедренного нерва, 9 — большая подкожная вена ноги, 10 — добавочная большая подкожная вена ноги. (Из: *Золотко Ю.Л.* Атлас топографической анатомии человека. — М., 1976.)

- ной щели (*hiatus saphenus*), вена проходит через неё и впадает в бедренную вену.
- Поверхностные артериальные сосуды передней поверхности бедра представлены ветвями бедренной артерии.
 - Передние кожные ветви бедренного нерва (*rr. cutanei anteriores n. femoralis*) в числе 3—5 располагаются на передней и медиальной поверхностях бедра, иннервируя кожу этих участков.
 - Кожная ветвь запирающего нерва (*z. cutaneus n. obturatorii*) иннервирует кожу бедра в нижней половине его медиальной поверхности.
 - Латеральный кожный нерв бедра (*n. cutaneus femoris lateralis*) иннервирует кожу наружной поверхности бедра.
 - Бедренная ветвь бедренно-полового нерва (*z. femoralis n. genitoftoralis*) выходит на бедро через сосудистую лакуну, располагаясь латеральнее бедренной артерии. Иннервирует кожу в области верхней части бедренного треугольника.
3. Широкая фасция (*fascia lata*) бедра — весьма плотная пластинка, окружающая всё бедро; латерально она уплотняется с образованием прочного подвздошно-большеберцового тракта (*tractus iliotibialis*). В верхнемедиальной части передней области бедра широкая фасция бедра образует серповидный край и его верхний и нижний рога, ограничивающие подкожную щель (*hiatus saphenus*). Подкожная щель прикрыта решётчатой фасцией (*fascia cribrosa*).
 4. Передняя группа мышц бедра [четырёхглавая мышца бедра (*m. quadriceps femoris*), портняжная мышца (*m. sartorius*)] и медиальная группа мышц бедра [гребенчатая мышца (*m. pectineus*), большая, длинная и короткая приводящие мышцы (*m. adductor magnus*, *m. adductor longus*, *m. adductor brevis*), тонкая мышца (*m. gracilis*)].
 5. Бедренная кость (*os femoris*).
- жировая клетчатка в пределах задней группы мышц бедра имеет сообщение с клетчаткой, расположенной под большой ягодичной мышцей (*m. gluteus maximus*), внизу сообщается с подколенной ямкой, а спереди через нижнее отверстие приводящего канала — с передней группой мышц бедра, что объясняет возможность распространения гноя из одной области в другую. В жировых отложениях располагаются поверхностные нервы и сосуды (рис. 3-28).
- Задний кожный нерв бедра (*n. cutaneus femoris posterior*) — ветвь крестцового сплетения толщиной до 3—4 мм. Нерв выходит на бедро из-под нижнего края большой ягодичной мышцы, прободает широкую фасцию и, разветвляясь в жировых отложениях, иннервирует кожу задней поверхности бедра до подколенной ямки (*fossa poplitea*).
 - У медиальной границы области расположены разветвления кожной ветви запирающего нерва (*z. cutaneus n. obturatorii*).
 - У латеральной границы области кожу иннервирует латеральный кожный нерв бедра (*n. cutaneus femoris lateralis*).
 - Прободающие артерии, чаще всего их четыре, отойдя от глубокой артерии бедра, прободают приводящие мышцы бедра вблизи места их прикрепления к бедренной кости, огибают бедренную кость сзади, вступают в латеральную межмышечную перегородку и выходят из широкой фасции на латеральной поверхности бедра, радиально разветвляясь в жировых отложениях.
3. Поверхностная фасция (*fascia superficialis*).
 4. Широкая фасция бедра (*fascia lata*).
 5. Мышцы задней группы: двуглавая мышца бедра (*m. biceps femoris*), полусухожильная мышца (*m. semitendinosus*), полуперепончатая мышца (*m. semimembranosus*). Вверху начальный отдел перечисленных мышц прикрыт нижним краем большой ягодичной мышцы, внизу мышцы расходятся с образованием верхних границ подколенной ямки. В заднем фасциальном ложе между длинной головкой двуглавой мышцы бедра латерально и полусухожильной и полуперепончатой мышцами медиально проходит седалищный нерв с артерией, сопровождающей седалищный нерв (*n. ischiadicus et a. comitans n. ischiadici*).

ПОСЛОЙНАЯ ТОПОГРАФИЯ ЗАДНЕЙ ОБЛАСТИ БЕДРА

1. Кожа (*cutis*) тонкая, сращена с подлежащими жировыми отложениями.
2. Жировые отложения (*panniculus adiposus*) в виде значительного пласта покрывают глуболежащую широкую фасцию бедра. В практическом отношении важно помнить, что

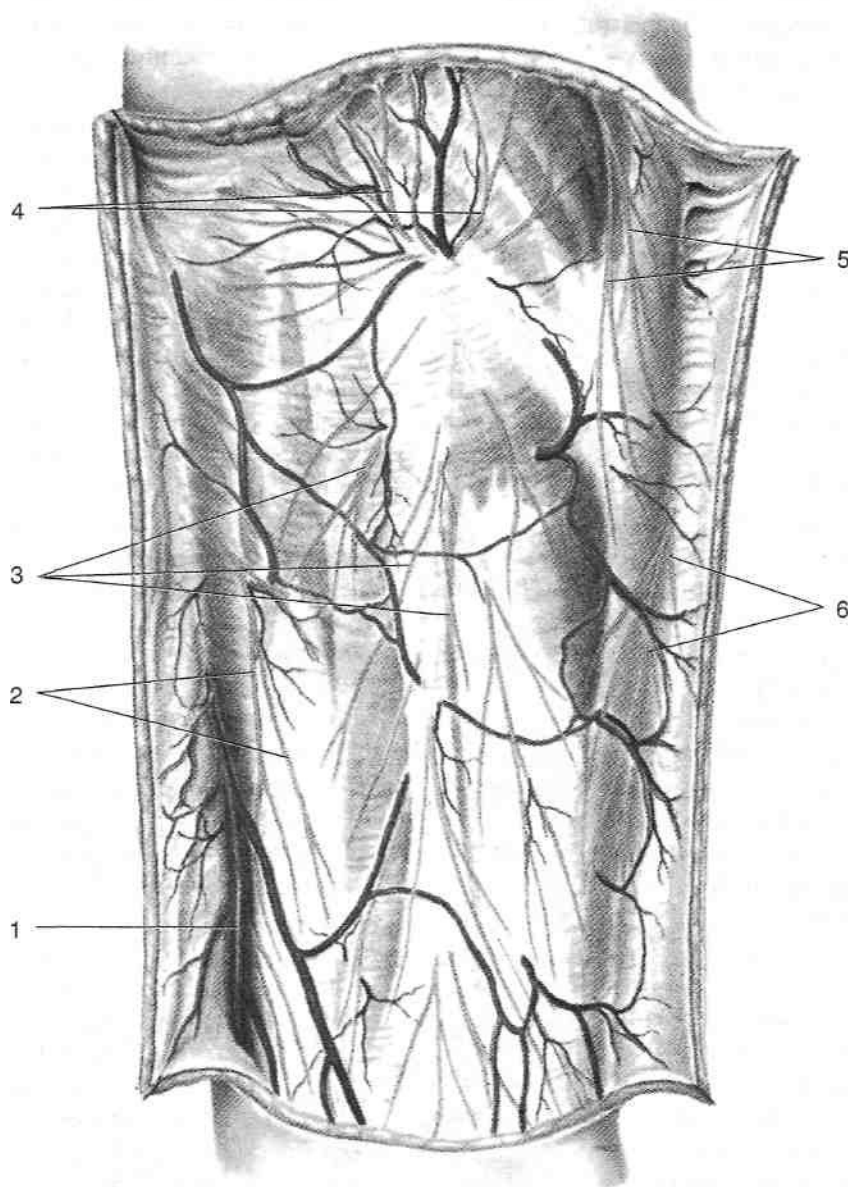


Рис. 3-28. Поверхностные образования задней области бедра. 1 — большая подкожная вена ноги, 2 — кожные ветви передней ветви запирательного нерва, 3 — ветви заднего кожного нерва бедра, 4 — нижние нервы ягодиц, 5 — латеральная кожная ветвь подвздошно-подчревного нерва, 6 — ветви латерального кожного нерва бедра. (Из: *Золотко Ю.Л.* Атлас топографической анатомии человека. — М., 1976.)

ПЕРЕЛОМЫ БЕДРА

Выделяют три группы переломов бедренной кости: переломы проксимального конца (из них чаще всего встречаются переломы шейки бедра и переломы в области вертелов), переломы диафиза и переломы дистального конца (надмышелковые переломы и переломы мышелков). Переломы бедренной кости (за исключением вколоченных переломов

шейки) обычно сопровождаются значительным смещением отломков, укорочением конечности наружной ротацией дистального конца под действием силы тяжести. Из-за высокой прочности бедренной кости в молодом возрасте переломы бедра возникают лишь под воздействием большой силы. У пожилых людей в связи с развитием остеопороза снижается упругость кости и по-

вышается ее хрупкость, вследствие чего перелом может возникнуть и при незначительной силе воздействия.

ПЕРЕЛОМЫ ПРОКСИМАЛЬНОГО КОНЦА БЕДРЕННОЙ КОСТИ

Переломы шейки и чрезвертельные переломы бедренной кости встречаются преимущественно у пожилых людей, причём у женщин в 2—3 раза чаще, чем у мужчин, возникают при падении на область большого вертела. Тягой мышц дистальный отломок смещается кверху, происходит также наружная ротация бедра. Большой вертел смещается выше линии *Розера—Нелатона*.

- При переломах шейки бедренной кости (внутричужные переломы) кровоснабжение проксимального отломка, осуществляемое вертлужной ветвью запирающей артерии, проходящей по круглой связке головки бедра, может оказаться недостаточным, что приводит к замедлению консолидации перелома или даже к асептическому некрозу головки бедренной кости.
- При чрезвертельных и межвертельных переломах (внечужные переломы) кровоснабжение отломков после репозиции и иммобилизации обычно бывает достаточным для успешной консолидации.

ПЕРЕЛОМЫ ДИАФИЗА БЕДРЕННОЙ КОСТИ

При переломе диафиза бедренной кости (рис. 3-29) проксимальный отломок смещается кпереди (под действием подвздошно-поясничной мышцы) и кнаружи (под действием средней и малой ягодичных мышц). Наиболее выражено смещение при подвертельных переломах. Чем ниже уровень перелома, тем больше приводящих мышц противостоит тяге подвздошно-поясничной мышцы и тем менее выраженным будет такое смещение. При переломах в нижней трети бедра тяга приводящих мышц преобладает, что приводит к внутреннему смещению проксимального отломка. При переломах ниже места прикрепления большой ягодичной мышцы смещение проксимального отломка кпереди также будет меньшим, чем при подвертельных переломах.

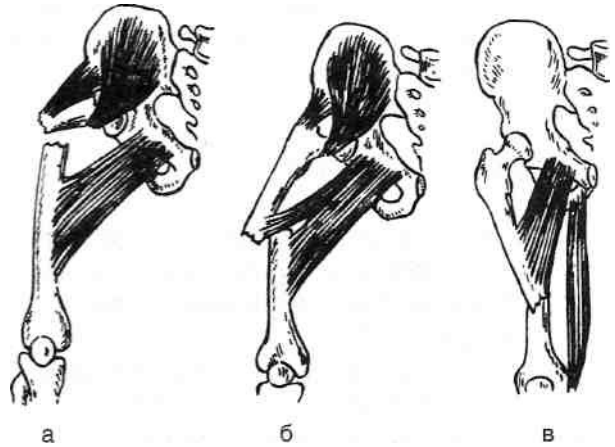


Рис. 3-29. Смещение отломков при переломах диафиза в верхней (а), средней (б) и нижней (в) трети бедренной кости. (Из: Дубров Я.Г. Амбулаторная травматология. — М., 1986.)

ПЕРЕЛОМЫ ДИСТАЛЬНОГО КОНЦА БЕДРЕННОЙ КОСТИ

При надмыщелковых переломах бедренной кости дистальный отломок смещается кнутри (под действием приводящих мышц) и кзади (под действием икроножной мышцы), поэтому существует опасность повреждения подколенных сосудов и большеберцового нерва (рис. 3-30).

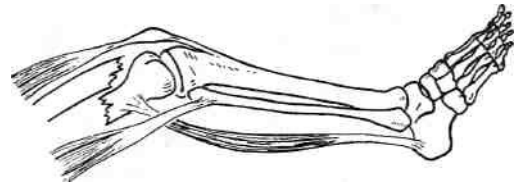


Рис. 3-30. Смещение отломков при переломах дистального конца бедренной кости. (Из: Каплан А.В. Закрытые повреждения костей и суставов. — М., 1967.)

КОЛЕНО

Колено (*genu*) — часть нижней конечности, расположенная между бедром (*femur*) и голенью (*crus*), содержащая коленный сустав (*articulatio genus*). Колено ограничено сверху поперечной линией, расположенной на 4 см (на два поперечных пальца) выше верхнего края надколенника, нижняя граница проходит на уровне бугристости большеберцовой кости (*tuberositas tibiae*). Две вертикальные линии, проведённые по задним краям мыщелков бед-

ренной кости, отделяют переднюю область колена (*regio genu anterior*) от задней области колена (*regio genu posterior*).

КОЛЕННЫЙ СУСТАВ

Коленный сустав (*articulatio genus*) образуют дистальный эпифиз бедренной кости, проксимальный эпифиз большеберцовой кости и надколенник (рис. 3-31).

- Дистальный конец бедренной кости расширяется книзу и образует латеральный и медиальный мыщелки (*condylus medialis et condylus lateralis*), служащие для сочленения с суставными поверхностями большеберцовой кости. Латеральный мыщелок имеет большую ширину, чем медиальный, что свя-

зано с большей на него нагрузкой. Медиальный надмыщелок имеет большую длину суставной поверхности и располагается несколько дистальнее латерального, в связи с этим между бедром и голенью образуется угол, открытый кнаружи, величина этого угла в норме составляет у мужчин до 175° , а у женщин до 170° . Межмыщелковая ямка (*fossa intercondylaris*) разделяет суставные поверхности мыщелков сзади и снизу; к бедренной кости в области межмыщелковой ямки прикрепляются крестообразные связки. Суставные поверхности мыщелков спереди соединяются, образуя надколенниково-ую поверхность (*facies patellaris*). Медиальный надмыщелок (*epicondylus medialis*) расположен выше и медиальнее медиального мыщелка. К нему прикрепляют-

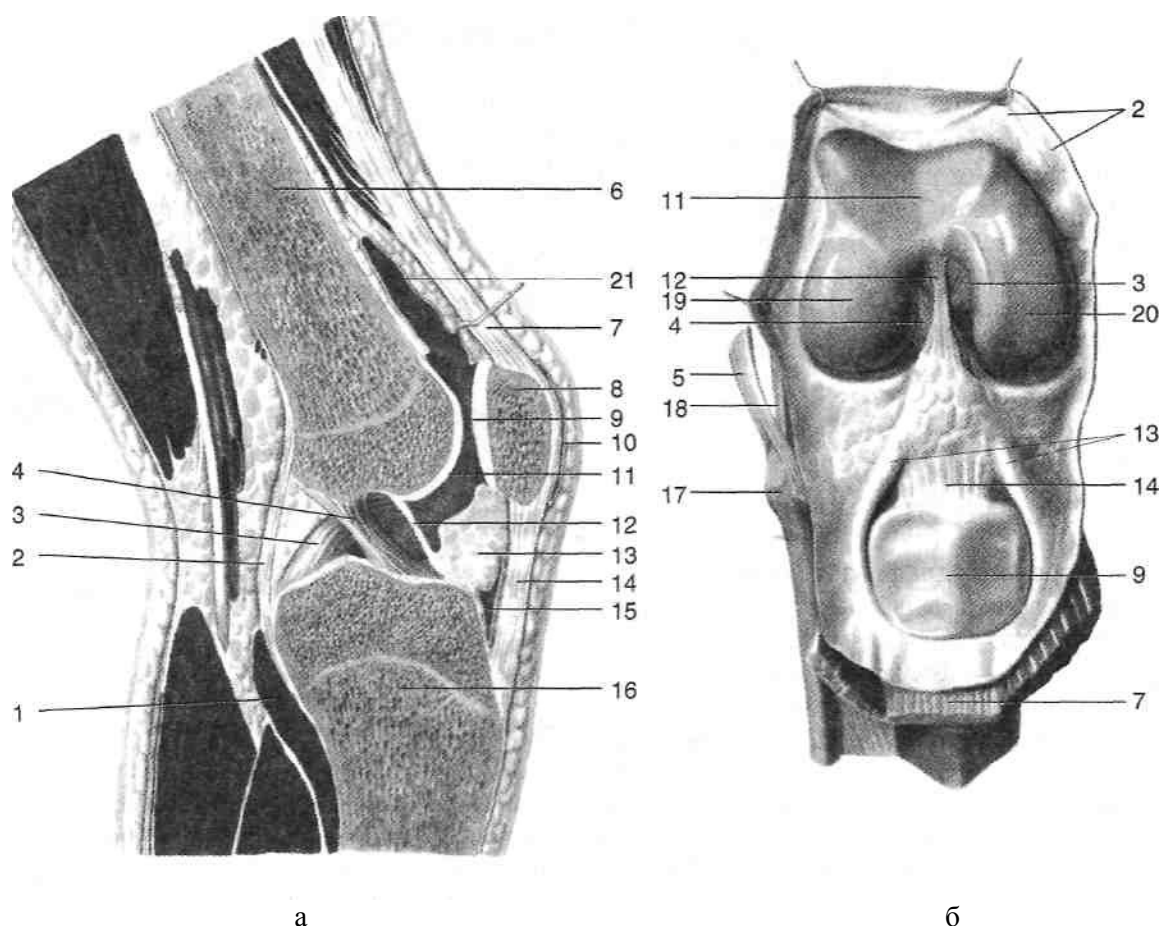


Рис. 3-31. Коленный сустав на сагитальном распиле (а) и при вскрытой капсуле (б). 1 — подколенная мышца, 2 — суставная капсула, 3 — задняя крестообразная связка, 4 — передняя крестообразная связка, 5 — сухожилие двуглавой мышцы бедра, 6 — бедренная кость, 7 — сухожилие четырёхглавой мышцы, 8 — надколенник, 9 — суставная поверхность надколенника, 10 — подкожная преднадколенниковая сумка, 11 — надколенниковая поверхность, 12 — поднадколенниковая синовиальная складка, 13 — крыловидные складки, 14 — связка надколенника, 15 — глубокая поднадколенниковая сумка, 16 — большеберцовая кость, 17 — головка малоберцовой кости, 18 — малоберцовая коллатеральная связка, 19 — латеральный мыщелок бедренной кости, 20 — медиальный мыщелок бедренной кости, 21 — наднадколенниковая сумка. (Из: Синельников Р.Д. Атлас анатомии человека. — М., 1972. — Т. I.)

ся большеберцовая коллатеральная связка и медиальная головка икроножной мышцы. Выше медиального надмыщелка расположен приводящий бугорок (*tuberculum adductorium*) — место прикрепления большой приводящей мышцы (*m. adductor magnus*). Латеральный надмыщелок (*epicondylus lateralis*) расположен выше и латеральнее латерального мыщелка. К нему прикрепляются латеральная головка икроножной мышцы и малоберцовая коллатеральная связка. Большеберцовая кость (*tibia*) (рис. 3-32) в области проксимального эпифиза имеет медиальный и латеральный мыщелки (*condylus medialis et condylus lateralis*), образующие верхнюю суставную поверхность (*facies articularis superior*). Верхняя суставная поверхность представлена двумя овальными углубления-

ми, между ними располагаются межмыщелковое возвышение (*eminentia intercondyllaris*), а также переднее и заднее межмыщелковые поля (*area intercondyllaris anterior et area intercondyllaris posterior*). Межмыщелковое возвышение большеберцовой кости заходит в межмыщелковую ямку бедренной кости. На передней поверхности проксимальной части диафиза большеберцовой кости расположена бугристость большеберцовой кости (*tuberositas tibiae*) — место прикрепления связки надколенника (*lig. patellae*). Надколенник (*patella*) — сесамовидная кость, расположенная в сухожилии четырехглавой мышцы бедра (*m. quadriceps femoris*). Надколенник имеет основание (*basis patellae*), направленное вверх, и верхушку (*apex patellae*) (рис. 3-33). От верхушки надколенника вниз

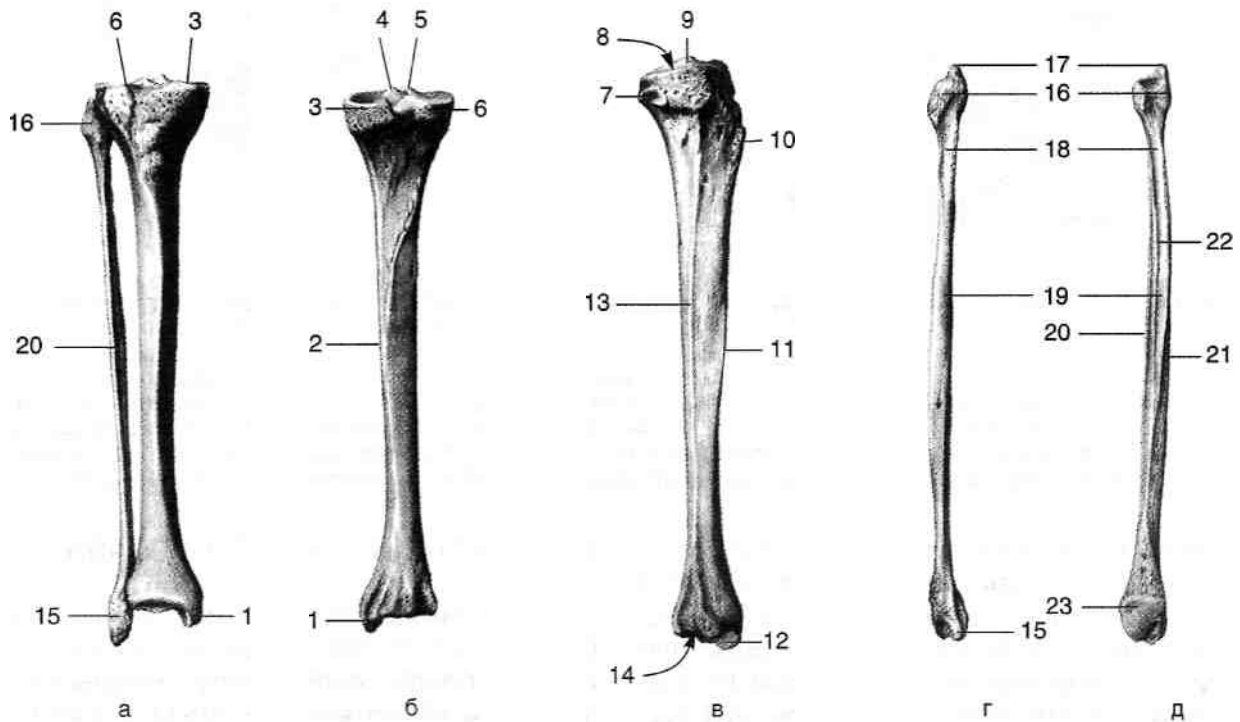


Рис. 3-32. Кости голени (а): большеберцовая (б — спереди, в — сзади), малоберцовая (г — спереди, д — сзади). 1 — медиальная лодыжка, 2 — медиальный край большеберцовой кости, 3 — медиальный мыщелок, 4 — медиальный межмыщелковый бугорок, 5 — латеральный межмыщелковый бугорок, 6 — латеральный мыщелок, 7 — малоберцовая суставная поверхность, 8 — верхняя суставная поверхность, 9 — межмыщелковое возвышение, 10 — бугристость большеберцовой кости, 11 — передний край большеберцовой кости, 12 — суставная поверхность лодыжки, 13 — межкостный край большеберцовой кости, 14 — нижняя суставная поверхность, 15 — латеральная лодыжка, 16 — головка малоберцовой кости, 17 — верхушка головки малоберцовой кости, 18 — шейка малоберцовой кости, 19 — тело малоберцовой кости, 20 — передний край малоберцовой кости, 21 — задний край малоберцовой кости, 22 — межкостный край малоберцовой кости, 23 — суставная поверхность лодыжки. (Из: Синельников Р.Д. Атлас анатомии человека. — М., 1972. — Т. I.)

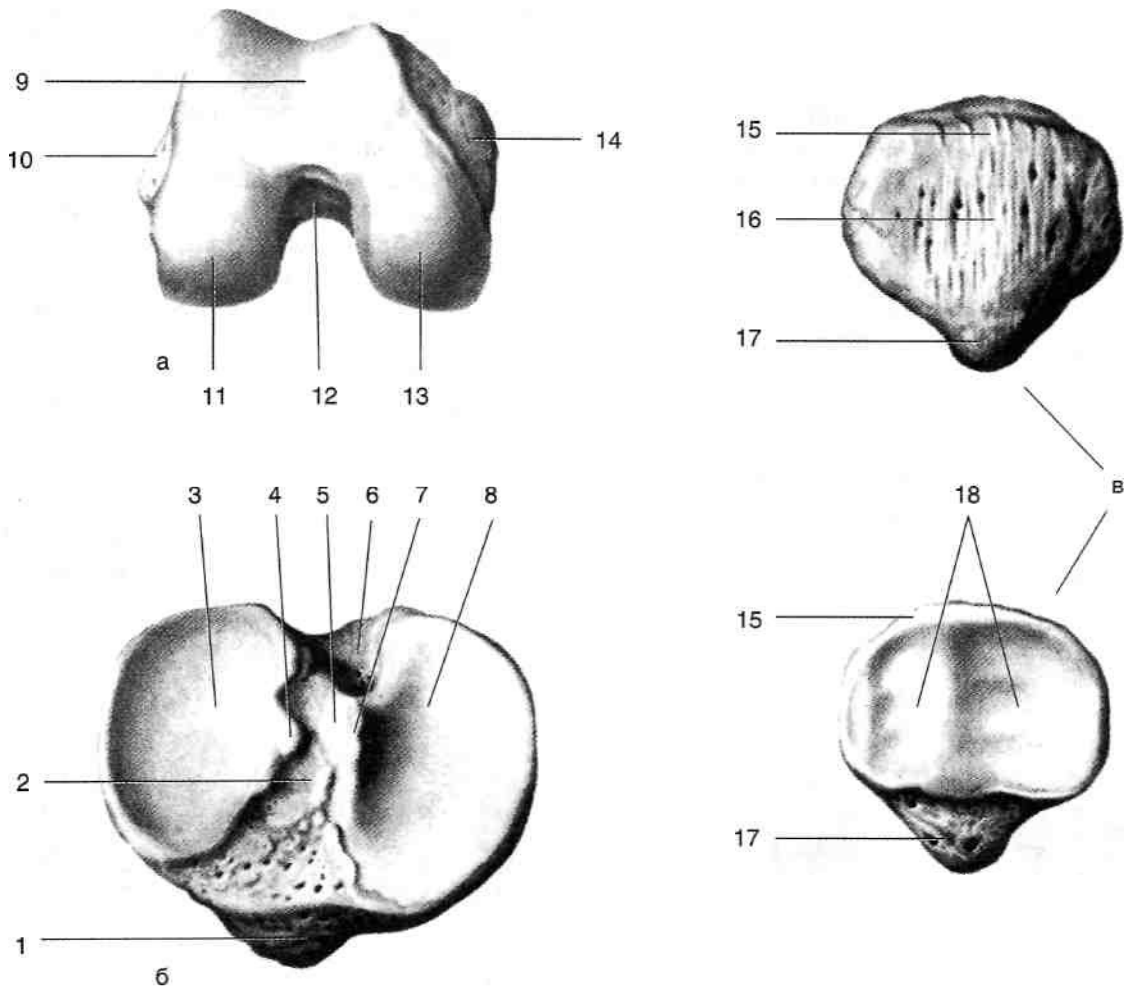


Рис. 3-33. Дистальный конец бедренной кости (снизу, а), проксимальный конец большеберцовой кости (сверху, б) и надколенник (в). 1 — бугристость большеберцовой кости, 2 — переднее межмыщелковое поле, 3 — латеральный мыщелок большеберцовой кости, 4 — латеральный межмыщелковый бугорок, 5 — межмыщелковое возвышение, 6 — заднее межмыщелковое поле, 7 — медиальный межмыщелковый бугорок, 8 — медиальный мыщелок большеберцовой кости, 9 — надколенниковая поверхность, 10 — латеральный надмыщелок бедренной кости, 11 — латеральный мыщелок бедренной кости, 12 — межмыщелковая ямка бедренной кости, 13 — медиальный мыщелок бедренной кости, 14 — медиальный надмыщелок бедренной кости, 15 — основание надколенника, 16 — передняя поверхность надколенника, 17 — верхушка надколенника, 18 — суставная поверхность надколенника. (Из: Синельников Р.Д. Атлас анатомии человека. — М., 1972. — Т.1.)

отходит связка надколенника (*lig. patellae*) — дистальная часть сухожилия четырёхглавой мышцы бедра. Суставная поверхность надколенника (*facies articularis*) при движениях в коленном суставе перемещается по надколенниковой поверхности бедренной кости (*facies patellaris*), расположенной между мыщелками и имеющей вид желобка. От боковых перемещений надколенник удерживают медиальная и латеральная поддерживающие связки надколенника (*retinaculum patellae mediale et retinaculum patellae laterale*), тянущиеся от боковых краёв надколенника к соответствующим мыщелкам большеберцовой кости.

МЕНИСКИ КОЛЕННОГО СУСТАВА

Между мыщелками бедренной и большеберцовой костей для обеспечения их большей конгруэнтности расположены медиальный и латеральный мениски (*meniscus medialis et meniscus lateralis*) (рис. 3-34), состоящие из хрящевой пластинки трёхгранной формы. Мениски наружным утолщённым краем прикрепляются к суставной капсуле, а внутренним свободным краем обращены в полость сустава. Их верхние поверхности вогнуты, нижние уплощены.

- Медиальный мениск (*meniscus medialis*) имеет С-образную форму, его передний и зад-

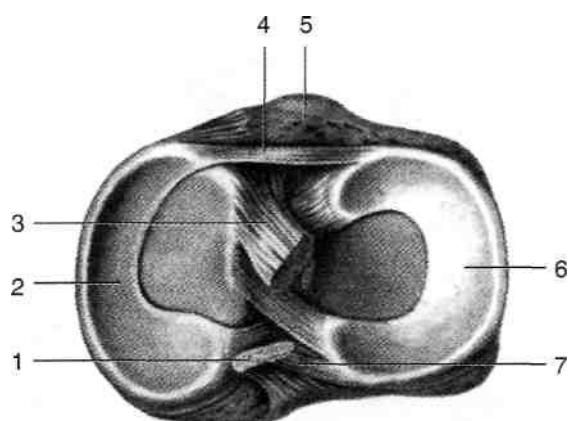


Рис. 3-34. Мениски коленного сустава (вид сверху). 1 — задняя крестообразная связка, 2 — медиальный мениск, 3 — передняя крестообразная связка, 4 — поперечная связка колена, 5 — бугристость большеберцовой кости, 6 — латеральный мениск, 7 — задняя мениско-бедренная связка. (Из: Синельников Р.Д. Атлас анатомии человека. — М., 1972.— Т. 1.)

ний рога прикрепляются к переднему и заднему межмыщелковым полям (*ageae intercondylares anterior et posterior*). Латеральный мениск (*meniscus lateralis*) по форме приближается к кругу, его передний и задний рога прикрепляются к латеральному межмыщелковому бугорку (*tuberculum intercondylar laterale*).

СУСТАВНАЯ КАПСУЛА И СВЯЗКИ КОЛЕННОГО СУСТАВА

Суставная капсула (*capsula articularis*) состоит из фиброзной и синовиальной мембран (*membrana fibrosa et membrana synovialis*). Спереди от суставной капсулы расположены сухожилие четырехглавой мышцы (*m. quadriceps femoris*) и собственная связка надколенника (*lig. patellae*). Суставную капсулу в области её задней стенки прободают кровеносные сосуды («слабое место» капсулы сустава), поэтому при гнойных воспалениях коленного сустава возможно распространение гноя в подколенную ямку. К костям суставная капсула прикрепляется по краю суставных хрящей и лишь на передней поверхности бедренной кости отклоняется несколько выше, образуя наднадколенниковую сумку. Эпифизарная линия бедра расположена в полости сустава, поэтому при поражении эпифиза бедренной кости воспалительный процесс часто переходит на синовиальную оболочку сустава. Эпифизарная ли-

ния большеберцовой кости лежит вне полости сустава.

Фиброзная мембрана (*membrana fibrosa*) тонкая, её укрепляют следующие связки (рис. 3-35).

- Связка надколенника (*lig. patellae*) и поддерживающие связки надколенника (*retinaculum patellae mediate et retinaculum patellae laterale*).
 - Большеберцовая коллатеральная связка (*lig. collaterale tibiale*) начинается от медиального надмышелка бедра и, веерообразно расширяясь, прикрепляется к медиальной поверхности большеберцовой кости. Связка расслабляется при сгибании голени и натягивается при разгибании голени, тем самым его ограничивая, кроме того, она предотвращает отведение в коленном суставе.
 - Малоберцовая коллатеральная связка (*lig. collaterale fibulare*) тянется от латерального надмышелка бедра к головке малоберцовой кости (*caput fibulae*), отделена от капсулы сустава слоем клетчатки. Эта связка препятствует приведению в коленном суставе. Как и предыдущая, она расслабляется при сгибании голени и, натягиваясь, ограничивает разгибание голени.
 - Косая подколенная связка (*lig. popliteum obliquum*) — продолжение сухожилия полуперепончатой мышцы, располагается по задней поверхности капсулы коленного сустава, тянется от задней поверхности медиального мышелка большеберцовой кости к задней поверхности бедренной кости над латеральным мышелком. Связка ограничивает наружную ротацию голени.
 - Дугообразная подколенная связка (*lig. popliteum arcuatum*) расположена на задней поверхности капсулы коленного сустава. Начинается от задней поверхности головки малоберцовой кости и латерального надмышелка бедра, пучки её соединяются со средней частью косой подколенной связки, далее поворачивают медиально и вниз и прикрепляются к задней поверхности большеберцовой кости.
 - Поперечная связка колена (*lig. transversum genus*) соединяет передние рога менисков.
- Большое значение в укреплении коленного сустава имеют внутрикапсульные связки. К ним относят крестообразные связки, обеспечивающие удержание суставных поверхностей бедра и большеберцовой кости при частичном и полном сгибании в коленном суставе, и задняя мениско-бедренная связка (рис. 3-36).

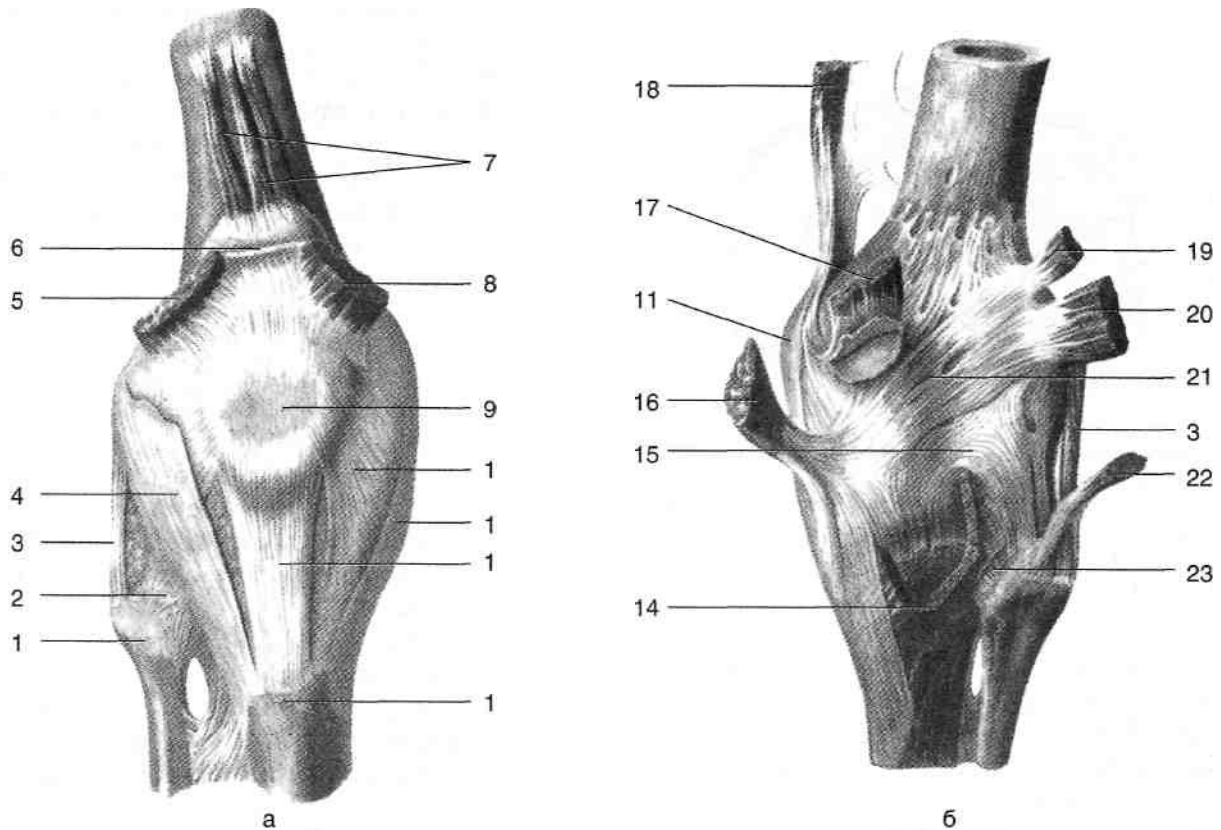


Рис. 3-35. Связки, укрепляющие капсулу коленного сустава, спереди (а) и сзади (б). 1 — головка малоберцовой кости, 2 — передняя связка головки малоберцовой кости, 3 — малоберцовая коллатеральная связка, 4 — латеральная поддерживающая связка надколенника, 5 — латеральная широкая мышца, 6 — сухожилие прямой мышцы бедра, 7 — суставная мышца колена, 8 — медиальная широкая мышца, 9 — надколенник, 10 — медиальная поддерживающая связка надколенника, 11 — большеберцовая коллатеральная связка, 12 — связка надколенника, 13 — бугристость большеберцовой кости, 14 — подколенная мышца, 15 — дугообразная подколенная связка, 16 — полуперепончатая мышца, 17 — медиальная головка икроножной мышцы, 18 — большая приводящая мышца, 19 — подошвенная мышца, 20 — латеральная головка икроножной мышцы, 21 — косая подколенная связка, 22 — двуглавая мышца бедра, 23 — задняя связка головки малоберцовой кости. (Из: Синельников Р.Д. Атлас анатомии человека. — М., 1972. — Т. 1.)

Передняя крестообразная связка (*lig. cruciatum anterius*) расположена в межмышцелковой ямке, тянется от латерального мыщелка бедра к переднему межмышцелковому полю большеберцовой кости. Задние волокна передней крестообразной связки натягиваются при разгибании голени, передние волокна — при сгибании. Наибольшее натяжение связки наступает при максимальном разгибании голени. Передняя крестообразная связка препятствует смещению мыщелков большеберцовой кости вперед относительно бедренной кости. Связка может быть повреждена при переразгибании в коленном суставе. При повреждении передней крестообразной связки при согнутой голени удаётся сместить большеберцовую кость относительно бедренной кпереди — симптом «переднего выдвигающего ящика».

Задняя крестообразная связка (*lig. cruciatum posterius*) расположена в межмышцелковой ямке. Начинается от медиального мыщелка бедренной кости и прикрепляется к заднему межмышцелковому полю большеберцовой кости. Задние волокна задней крестообразной связки натягиваются при разгибании голени, передние волокна — при сгибании. Наибольшее натяжение связки наступает при максимальном разгибании голени. Задняя крестообразная связка препятствует смещению мыщелков большеберцовой кости назад относительно бедренной кости. Она может быть повреждена в результате удара по верхней трети голени при согнутом коленном суставе, например при наезде автомобиля на препятствие, когда согнутая голень упирается в переднюю панель автомобиля. При повреждении задней крестообразной связки удаётся сместить большеберцовую кость относительно бедренной кзади — симптом «заднего выдвигающего ящика».

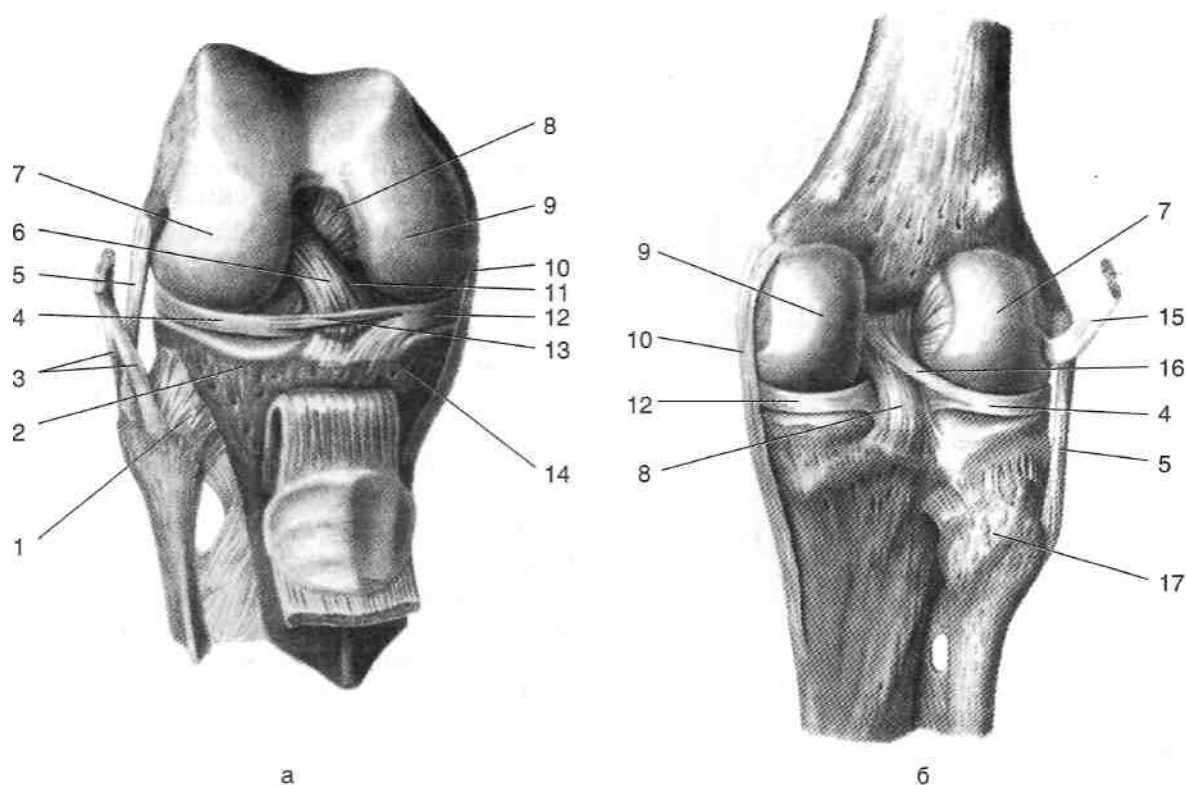


Рис. 3-36. Внутрикапсульные связки коленного сустава спереди (а) и сзади (б). 1 — передняя связка головки малоберцовой кости, 2 —латеральный мыщелок большеберцовой кости, 3 — сухожилие двуглавой мышцы бедра, 4 — латеральный мениск, 5 — малоберцовая коллатеральная связка, 6 — передняя крестообразная связка, 7 — латеральный мыщелок бедренной кости, 8 — задняя крестообразная связка, 9 — медиальный мыщелок бедренной кости, 10 — большеберцовая коллатеральная связка, 11 — передняя мениско-бедренная связка, 12 — медиальный мениск, 13 — поперечная связка, 14 — медиальный мыщелок большеберцовой кости, 15 — сухожилие подколенной мышцы, 16 — задняя мениско-бедренная связка, 17 — головка малоберцовой кости. (Из: Синельников Р.Д. Атлас анатомии человека. — М., 1972. — Т. I.)

стообразной связки при согнутой голени удаётся сместить большеберцовую кость относительно бедренной кости кзади — симптом «заднего выдвигающего ящика».

- Задняя мениско-бедренная связка (*Jig. meniscofemorale posterius*) тянется от задней крестовидной связки к заднему ругу латерального мениска, при сгибании ноги в коленном суставе оттягивает латеральный мениск назад.

При переходе от костей на мениски суставная капсула коленного сустава образует завороты (рис. 3-37).

- Передний и задний верхние медиальные завороты образуются при переходе суставной капсулы с медиального мыщелка бедренной кости на медиальный мениск спереди и сзади соответственно.
- Передний и задний верхние латеральные завороты образуются при переходе суставной

капсулы с латерального мыщелка бедренной кости на латеральный мениск спереди и сзади соответственно.

- Передний и задний нижние медиальные завороты образуются при переходе суставной капсулы с медиального мыщелка большеберцовой кости на медиальный мениск спереди и сзади соответственно.
 - Передний и задний нижние латеральные завороты образуются при переходе суставной капсулы с латерального мыщелка большеберцовой кости на латеральный мениск спереди и сзади соответственно.
- Перечисленные завороты обеспечивают «запас» суставной капсулы, необходимый для обеспечения сгибания и разгибания в коленном суставе. При сгибании ноги в коленном суставе объём передних заворотов и в целом коленного сустава уменьшается, то же проис-

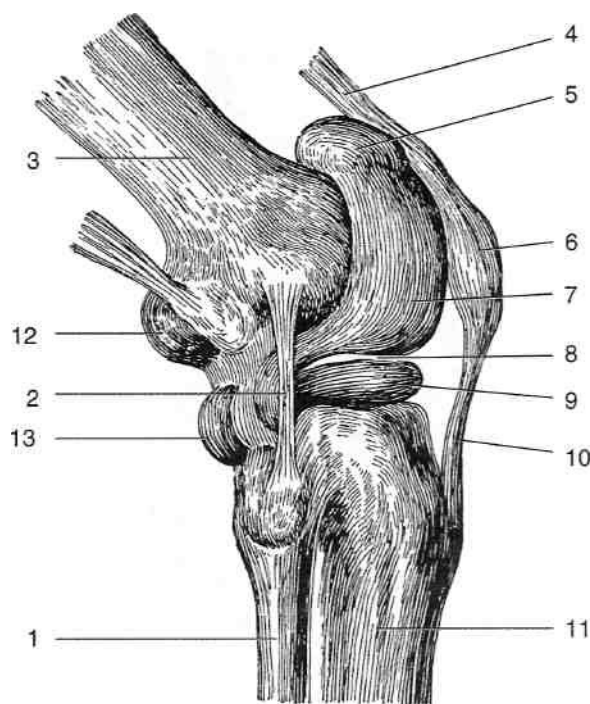


Рис. 3-37. Завороты коленного сустава. 1 — малоберцовая кость, 2 — малоберцовая коллатеральная связка, 3 — бедренная кость, 4 — сухожилие четырехглавой мышцы, 5 — наднадколенниковая сумка, 6 — надколенник, 7 — передний верхний заворот, 8 — латеральный мениск, 9 — передний нижний заворот, 10 — связка надколенника, 11 — большеберцовая кость, 12 — задний верхний заворот, 13 — задний нижний заворот. (Из: Лубоцкий Д.Н. Основы топографической анатомии. — М., 1958.)

ходит, но в меньшей степени с задними заворотами при разгибании колена. Объём коленного сустава наибольший в полусогнутом положении, поэтому при скоплении жидкости в коленном суставе (при гемартрозе, синовитах) конечность принимает вынужденное полусогнутое (в коленном суставе) положение. Верхние передние завороты представляют собой наиболее удобное место для пункции коленного сустава.

Синовиальная мембрана (*membrana synovialis*) образует внутрисуставные складки.

- Поднадколенниковая синовиальная складка (*plica synovialis infrapatellaris*) тянется от верхушки надколенника к переднему краю межмыщелковой ямки (*fossa intercondylaris*).
- Крыловидные складки (*plicae alares*) представляют собой продолжение поднадколенниковой складки и тянутся от верхушки надколенника по его краям, содержат между листками жировую ткань.
- Глубокая поднадколенниковая сумка (*bursa infrapatellaris profunda*) находится между связ-

кой надколенника и проксимальной частью большеберцовой кости выше бугристости, заполнена жировой тканью, отделена от полости сустава поднадколенниковой синовиальной складкой (*plica synovialis infrapatellaris*).

Поднадколенниковая синовиальная складка и складка синовиальной оболочки, покрывающая заднюю крестообразную связку, разделяют полость сустава на медиальную и латеральную половины, связанные между собой промежутком между этими образованиями. Вблизи коленного сустава между мышцами (сухожилиями), движущимися относительно костных выступов, и этими костными выступами образуются синовиальные сумки, служащие для устранения трения. Обычно они имеют форму уплощённого мешочка, изнутри выстланного синовиальной оболочкой и содержащего небольшое количество синовиальной жидкости. Одной из своих поверхностей синовиальные сумки прикрепляются к кости, а другой — к мышце (сухожилию). Некоторые из синовиальных сумок имеют сообщения с полостью коленного сустава, увеличивая его объём и способствуя распространению гноя и образованию околосуставных флегмон при гнойных воспалениях коленного сустава.

- Наднадколенниковая сумка (*bursa suprapatellaris*) расположена между передней поверхностью бедренной кости и сухожилием четырёхглавой мышцы на 8 см выше основания надколенника, она обеспечивает свободное движение сухожилия относительно дистального конца бедренной кости. Имеет сообщение с полостью коленного сустава (с верхними передними заворотами).
- Сумка гусиной лапки (*bursa anserina*) отделяет от медиального мыщелка большеберцовой кости сухожилия портняжной, тонкой и полусухожильной мышц.
- Медиальная подсухожильная сумка икроножной мышцы (*bursa subtendinea m. gastrocnemii medialis*) находится между медиальной головкой икроножной мышцы и задней поверхностью бедренной кости, обычно сообщается с полостью коленного сустава, открываясь в верхний задний медиальный заворот.
- Латеральная подсухожильная сумка икроножной мышцы (*bursa subtendinea m. gastrocnemii lateralis*) находится между латеральной го-



ловкой икроножной мышцы и задней поверхностью бедренной кости, как правило, имеет сообщение с полостью коленного сустава, открываясь в верхний задний латеральный заворот.

Сумка полуперепончатой мышцы (*bursa m. semimembranosi*) расположена между медиальной головкой икроножной мышцы и полуперепончатой мышцей, сообщается с медиальной подсухожильной сумкой икроножной мышцы и далее с коленным суставом.

Подколенное углубление (*recessus subpopliteus*) находится между сухожилием подколенной мышцы и латеральным мышцелком большеберцовой кости, открывается в полость сустава ниже латерального мениска. Нижняя подсухожильная сумка двуглавой мышцы бедра (*bursa subtendinea m. bicipitis inferior*) располагается между сухожилием двуглавой мышцы и малоберцовой коллатеральной связкой.

ДВИЖЕНИЯ В КОЛЕННОМ СУСТАВЕ

В коленном суставе возможны движения по фронтальной и вертикальной осям. Вокруг фронтальной оси движения происходят преимущественно между мышцелками бедренной кости и менисками. При сгибании голени угол с бедром составляет около 40°, при разгибании превышает 180°. Таким образом, объём движений составляет около 140—150°. Сгибание ограничивается соприкосновением мягких тканей голени и бедра, разгибание — натяжением коллатеральных и крестообразных связок. Удержание коленного сустава в разогнутом положении не требует мышечных усилий, так как проекция центра тяжести проходит спереди от коленного сустава. Движения вокруг вертикальной оси происходят преимущественно между менисками и мышцелками большеберцовой кости. Движения вокруг вертикальной оси возможны в пределах 20°: при согнутой голени наружная ротация ограничена натяжением коллатеральных связок, а внутренняя — натяжением крестообразных связок; вследствие большей длины медиального мышцелка бедренной кости при максимальном разгибании происходит наружная ротация голени,

что приводит к натяжению крестообразной связки, большеберцовой и малоберцовой коллатеральных связок и «запиранию» коленного сустава. «Отпирает» коленный сустав сокращение подколенной мышцы, выполняющей внутреннюю ротацию голени.

Форсированное переразгибание, отведение или приведение в коленном суставе может приводить к растяжениям и разрывам связок коленного сустава. Чаще повреждается большеберцовая коллатеральная связка, что объясняется её несколько меньшей прочностью по сравнению с малоберцовой коллатеральной связкой, а также большей частотой ударов по наружной поверхности коленного сустава при фиксированной стопе, чем по внутренней. При повреждении большеберцовой коллатеральной связки возможно и сопутствующее повреждение фиксированного к ней медиального мениска, а также передней крестообразной связки.

ВОЗРАСТНЫЕ ОСОБЕННОСТИ КОЛЕННОГО СУСТАВА

Коленный сустав новорождённого имеет округлую форму, контуры надколенника и его связки из-за значительного развития жировых отложений малозаметны. Эпифизы бедренной и большеберцовой костей, формирующие коленный сустав, образованы хрящевой тканью, содержащей ядра окостенения; надколенник целиком образован хрящевой тканью. Наружный мышцелок бедра развит сильнее по сравнению с внутренним. К двухлетнему возрасту размеры мышцелков выравниваются. У взрослых, как правило, внутренний мышцелок развит сильнее, чем наружный. У большеберцовой кости новорождённого мышцелки отклонены назад под углом 65°, по мере развития в период раннего детства суставная поверхность проксимального эпифиза большеберцовой кости принимает более горизонтальное положение.

Суставная сумка у новорождённого плотная, её укрепляет спереди собственная связка надколенника. Косая и дугообразная подколенные связки выражены слабо. Крестообразные связки плотные, короткие, что препятствует полному разгибанию в коленном суставе.

КОЛЛАТЕРАЛЬНОЕ КРОВООБРАЩЕНИЕ В ОБЛАСТИ КОЛЕННОГО СУСТАВА

При перевязке подколенной артерии коллатеральное кровообращение осуществляется по нисходящей коленной артерии (*a. genus descendens*) [ветвь латеральной артерии, огибающей бедренную кость (*a. circumflexa femoris lateralis*)] через коленную суставную сеть (*rete articulare genus*), анастомозирующую с ветвями подколенной артерии, прежде всего с латеральными и медиальными верхними и нижними коленными артериями (*a. genus superior medialis*, *a. genus inferior medialis*, *a. genus superior lateralis*, *a. genus inferior lateralis*).

ПЕРЕДНЯЯ ОБЛАСТЬ КОЛЕНА

Границы передней области колена (*regio genu anterior*): верхняя — поперечная линия, расположенная на 4 см (на 2 поперечных пальца) выше верхнего края надколенника; нижняя — бугристость большеберцовой кости (*tuberositas tibiae*); латеральная и медиальная — вертикальные линии, проведённые по задним краям латерального и медиального мышцелков бедренной кости.

ВНЕШНИЕ ОРИЕНТИРЫ ПЕРЕДНЕЙ ОБЛАСТИ КОЛЕНА

Центр области занимает надколенник (*patella*), его контуры хорошо заметны при осмотре, ниже надколенника легко можно пропальпировать бугристость большеберцовой кости (*tuberositas tibiae*); между этими двумя образованиями расположена связка надколенника (*Jig. patellae*). У верхнемедиальной и верхнелатеральной границ области можно пропальпировать соответственно внутренний и наружный надмыщелки (*epicondylus medialis et epicondylus lateralis*) бедренной кости. Медиальный мышцелок большеберцовой кости (*condylus medialis tibiae*) расположен у нижнемедиальной границы области, а латеральный мышцелок большеберцовой кости (*condylus lateralis tibiae*) и головка малой берцовой кости (*caput fibulae*) — у нижнелатеральной границы области (рис. 3-38).

При разгибании голени по бокам от надколенника и его связки обычно хорошо заметны западения мягких тканей; отсутствие западения или даже выбухание мягких тканей (что бывает лучше заметно при согнутой голени) свидетельствует об отёке околосуставных тканей или о скоплении жидкого патологического содержимого в полости коленного сустава.

ПОСЛОЙНАЯ ТОПОГРАФИЯ ПЕРЕДНЕЙ ОБЛАСТИ КОЛЕНА

1. Кожа (*cutis*) толстая, плотная, подвижная, богата кровеносными сосудами.
2. Жировые отложения (*panniculus adiposus*) выражены слабо. В жировых отложениях проходят поверхностные нервы и сосуды (см. рис. 3-38).
 - Подкожный нерв (*n. saphenus*) и кожная ветвь запирательного нерва (*ramus cutaneus n. obturatorii*), иннервирующие кожу медиальных отделов области.
 - Передние кожные ветви (*rr. cutanei anteriores*) бедренного нерва (*n. femoralis*), иннервирующие кожу центральных отделов области.
 - Латеральный кожный нерв бедра (*n. cutaneus femoris lateralis*) — ветвь поясничного сплетения, иннервирующая кожу латеральных отделов области.
 - Сеть надколенника (*rete patellaris*), образованная суставными ветвями нисходящей коленной артерии (*a. genus descendens*), латеральной и медиальной верхних, латеральной и медиальной нижних коленных артерий (*aa. genus superiores medialis et lateralis*, *aa. genus inferiores medialis et lateralis*), передней большеберцовой возвратной артерии (*a. recurrens tibialis anterior*).
 - Лимфоотток от переднего отдела коленного сустава происходит в нижние поверхностные паховые лимфатические узлы (*nodi lymphatici inguinales superficiales inferiores*). от заднего — в подколенные лимфатические узлы (*nodi lymphatici popliteales*), от последних лимфа оттекает в нижние поверхностные паховые лимфатические узлы.
3. Поверхностная фасция (*fascia superficialis*) между листками содержит подкожную преднадколенниковую сумку (*bursa subcutanea praepatellaris*) и подкожную поднадколенни-

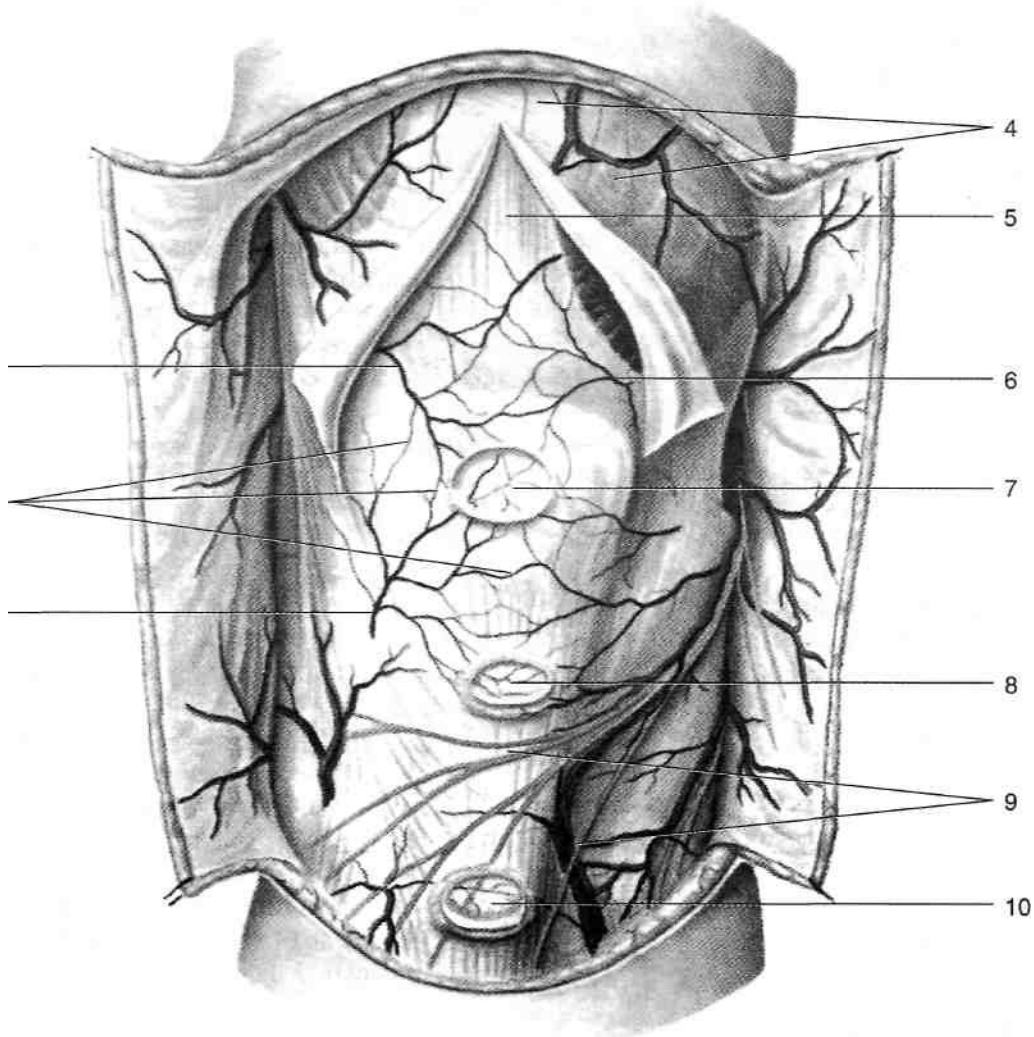


Рис. 3-38. Передняя область колена. 1 — латеральная нижняя коленная артерия, 2 — сеть надколенника, 3 — латеральная верхняя коленная артерия, 4 — широкая фасция, 5 — сухожилие четырёхглавой мышцы бедра, 6 — медиальная верхняя коленная артерия, 7 — подкожная преднадколенниковая сумка, 8 — подкожная поднадколенниковая сумка, 9 — ветви подкожного нерва, 10 — подкожная сумка бугристости большеберцовой кости. (Из: Золотко Ю.Л. Атлас топографической анатомии человека. — М., 1976.)

ковую сумку (*bursa subcutanea infrapatellaris*), расположенную спереди от бугристости большеберцовой кости. Собственная фасция (*fascia propria*) представляет собой продолжение широкой фасции (*fascia lata*) бедра, снизу переходит в фасцию голени (*fascia cruris*). Под собственной фасцией расположена коленная суставная сеть (*rete articulare genus*), снабжающая кровью передние отделы коленного сустава и окружающие его ткани. Коленная суставная сеть образована ветвями тех же сосудов, которые образуют и надколенниковую сеть (см. выше). Под собственной фасцией мо-

жет быть расположена подфасциальная преднадколенниковая сумка (*bursa subfascialis prepatellaris*).

Сухожилие четырёхглавой мышцы бедра (*tendo m. quadriceps femoris*) перебрасывается через надколенник и превращается в связку надколенника (*lig. patellae*), прикрепляющуюся к бугристости большеберцовой кости. В этом же слое с боков от надколенника располагаются медиальная и латеральная поддерживающие связки надколенника (*retinaculum patellae mediale et retinaculum patellae laterale*). Медиальная поддерживающая связка надколенника представляет со-

бой медиальную часть сухожильных волокон медиальной широкой мышцы (*m. vastus medialis*), прикрепляющихся к медиальному мыщелку большеберцовой кости. Латеральная поддерживающая связка надколенника представляет собой продолжение латеральной части сухожильных волокон латеральной широкой мышцы (*m. vastus lateralis*), прикрепляющихся к латеральному мыщелку большеберцовой кости. Обе связки удерживают от боковых перемещений надколенник и укрепляют суставную капсулу коленного сустава. Между сухожилием четырёхглавой мышцы и надколенником может располагаться подсухожильная преднадколенниковая сумка (*bursa subtendinea praepatellaris*). 6. Надколенник (*patella*) представляет собой самую большую сесамовидную кость скелета человека. Необходимо помнить о возможных аномалиях развития надколенника. Так, например, иногда надколенник образован 2 отдельными костями (*patella bipartita*) или, значительно реже, даже 3 (*patella tripartita*) или 4 отдельными костями (*patella quadripartita*). Дифференциальный признак, позволяющий отличить аномалии развития надколенника от его переломов при рентгенологическом исследовании — характер краёв костных фрагментов: при переломах они зазубренные и шероховатые, а не гладкие и ровные, что характерно для описанных выше аномалий развития надколенника. Выше надколенника под сухожилием четырёхглавой мышцы располагается наднадколенниковая сумка (*bursa suprapatellaris*), сообщающаяся с полостью сустава, под связкой надколенника расположена глубокая поднадколенниковая сумка (*bursa infrapatellaris profunda*), содержащая поднадколенниковое жировое тело (*corpus adiposus infrapatellare*).

ЗАДНЯЯ ОБЛАСТЬ КОЛЕНА

Границы задней области колена (*regio genus posterior*): верхняя — поперечная линия, расположенная на 4 см (на 2 поперечных пальца) выше верхнего края надколенника: латеральная и медиальная — вертикальные линии, проведённые по задним краям латерального и медиального мыщелков бедренной кости; нижняя — линия, проходящая на уровне буг-

ристости большеберцовой кости (*tuberositas tibiae*).

ВНЕШНИЕ ОРИЕНТИРЫ ЗАДНЕЙ ОБЛАСТИ КОЛЕНА

При сгибании голени и напряжении задней группы мышц бедра хорошо заметны контуры полуперепончатой и полусухожильной мышц (медиально и сверху) и двуглавой мышцы бедра (латерально и сверху). Центральная часть задней области колена имеет выпуклую форму за счёт жировой клетчатки, заполняющей подколенную ямку.

ПОСЛОЙНАЯ ТОПОГРАФИЯ ЗАДНЕЙ ОБЛАСТИ КОЛЕНА

1. Кожа (*cutis*) тонкая, подвижная.
2. Жировые отложения (*panniculus adiposus*) хорошо выражены, в них залегают:
 - Поверхностные нервы (рис. 3-39). С медиальной стороны на границе с передней областью колена расположен подкожный нерв (*n. saphenus*), с латеральной — ветви латерального кожного нерва икры (*n. cutaneus surae lateralis*), посередине — задний кожный нерв бедра (*n. cutaneus femoris posterior*).
 - Поверхностные подколенные лимфатические узлы (*nodi lymphatici popliteales superficiales*).
3. Поверхностная фасция (*fascia superficialis*) изнутри выстилает жировые отложения.
4. Подколенная фасция (*fascia poplitea*) имеет плотность апоневроза, представляет собой продолжение широкой фасции бедра, книзу переходит в фасцию голени (*fascia cruris*). В ней имеются отверстия для прохождения сосудов и нервов. Между головками икроножной мышцы в расщеплении подколенной фасции проходит малая подкожная вена ноги (*v. saphena parva*), в области подколенной ямки она прободает глубокий листок фасции и впадает в подколенную вену (*v. poplitea*).
5. Подколенная ямка (*fossa poplitea*) и ограничивающие её мышцы (рис. 3-40). Медиально и сверху подколенную ямку ограничивают полуперепончатая и полусухожильная мышцы (*m. semimembranosus et m. semitendinosus*), латерально и сверху — двуглавая

Рис. 3-39. Поверхностные сосуды и нервы задней области колена. 1 — малая подкожная вена ноги, 2 — ветви заднего кожного нерва бедра, 3 — подкожная венозная сеть. (Из: Золотко Ю.Л. Атлас топографической анатомии человека. — М., 1976.)

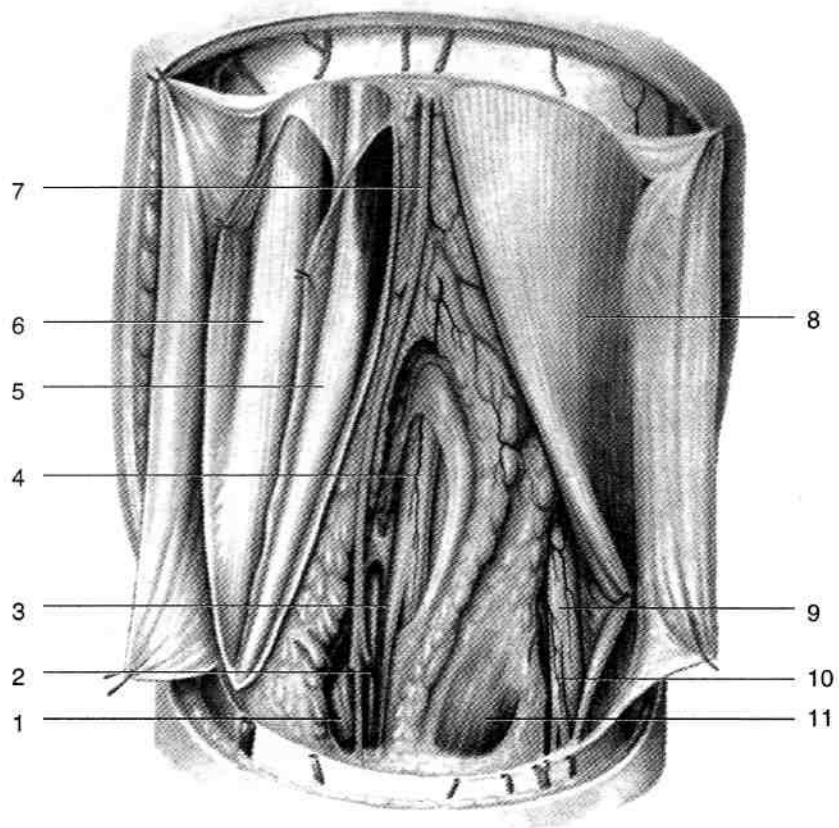
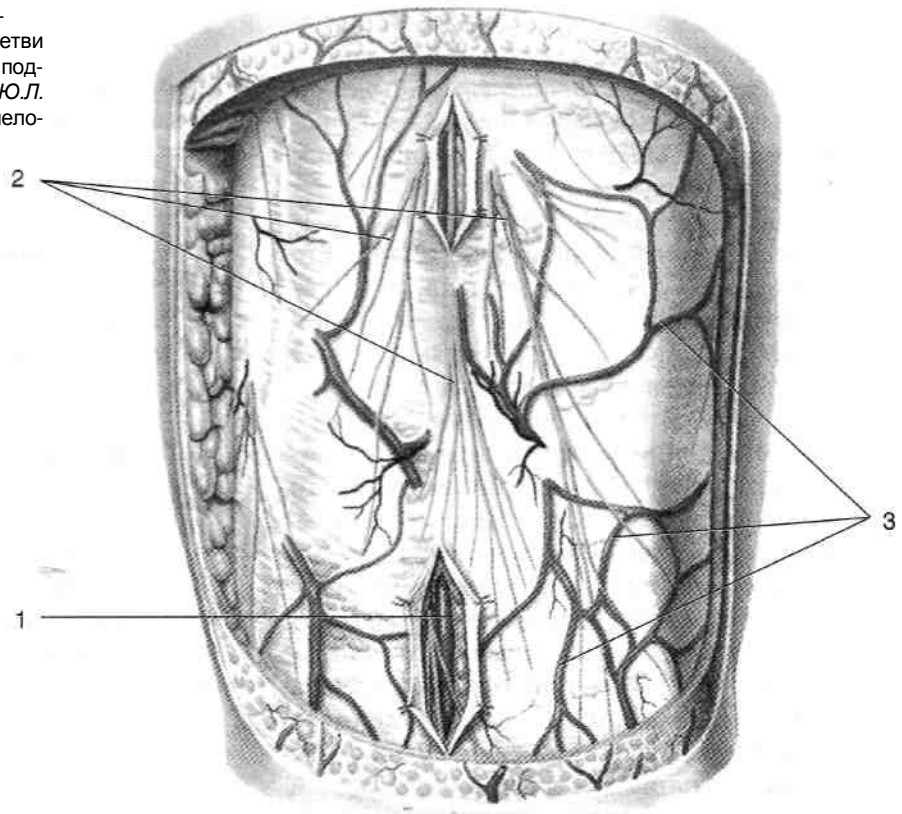


Рис. 3-40. Поверхностные мышцы, сосуды и нервы подколенной ямки. 1 — медиальная головка икроножной мышцы, 2 — малая подкожная вена ноги, 3 — медиальный кожный нерв икры, 4 — большеберцовый нерв, 5 — полусухожильная мышца, 6 — полуперепончатая мышца, 7 — задний кожный нерв бедра, 8 — двуглавая мышца бедра, 9 — общий малоберцовый нерв, 10 — латеральный кожный нерв икры, 11 — латеральная головка икроножной мышцы. (Из: Золотко Ю.Л. Атлас топографической анатомии человека. — М., 1976.)

мышца бедра (*m. biceps femoris*), снизу латерально и медиально — соответственно латеральная и медиальная головки икроножной мышцы (*caput laterale et caput mediate m. gastrocnemii*). Подколенная ямка заполнена жировой клетчаткой, в ней расположены следующие образования. • Сосудисто-нервный пучок, покрытый специальным влагалищем (рис. 3-41). Его проекция — вертикальная линия, проведённая через середину подколенной ямки. В состав сосудисто-нервного пучка входят подколенная артерия и вена (*a. et v. poplitea*), большеберцовый нерв (*n. tibialis*). Спереди и медиально располагается артерия, латеральнее и сзади неё — вена, ещё латеральнее и сзади — нерв (т.е. при перечислении снаружи внутрь мнемонический шифр — НеВА). ♦ Подколенная артерия (*a. poplitea*) вступает в подколенную ямку из нижнего отверстия приводящего канала (*canalis adductorius*), расположенного между сухожилием большой приводящей мышцы и бедренной костью, и покидает её, заходя в верхнее отвер-

стие голеноподколенного канала (*canalis cruropopliteus*). В сосудисто-нервном пучке артерия занимает переднемедиальное положение. В подколенной ямке от подколенной артерии отходят медиальная и латеральная верхние коленные, средняя коленная, медиальная и латеральная нижние коленные и икроножные артерии (рис. 3-42). По этим сосудам осуществляется окольное кровообращение после перевязки подколенной артерии (через коленную суставную сеть).

— Медиальная верхняя коленная артерия (*a. genus superior medialis*) проходит под полусухожильной, полуперепончатой и большой приводящей мышцами, огибает медиальный мыщелок и выходит в переднюю область колена, где участвует в образовании коленной суставной сети.

— Латеральная верхняя коленная артерия (*a. genus superior lateralis*) проходит под двуглавой мышцей бедра, огибает латеральный мыщелок, пере-

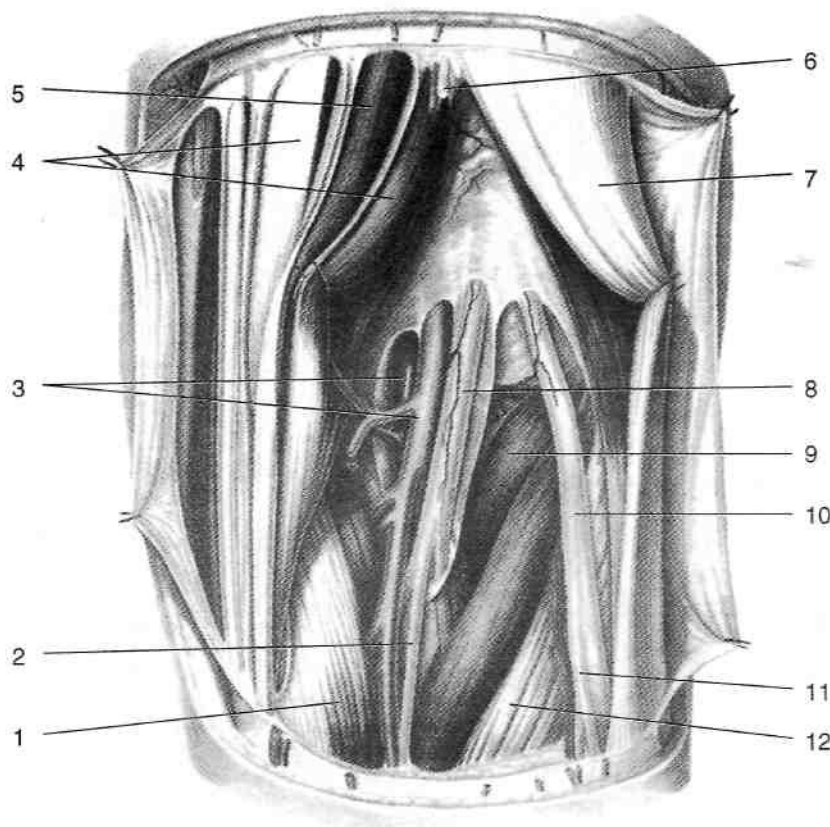


Рис. 3-41. Сосуды и нервы подколенной ямки. 1 — медиальная головка икроножной мышцы, 2 — медиальный кожный нерв икры, 3 — подколенные артерия и вена, 4 — полуперепончатая мышца, 5 — полусухожильная мышца, 6 — задний кожный нерв бедра, 7 — двуглавая мышца бедра, 8 — большеберцовый нерв, 9 — подошвенная мышца, 10 — общий малоберцовый нерв, 11 — латеральный кожный нерв икры, 12 — латеральная головка икроножной мышцы. (Из: Золотко Ю.Л. Атлас топографической анатомии человека. — М., 1976.)

ходит в переднюю область колена и принимает участие в образовании коленной суставной сети.

- Средняя коленная артерия (*a. genus media*) прободает суставную сумку сзади, проникает в полость сустава и кровоснабжает синовиальную оболочку и крестообразные связки.
- Медиальная нижняя коленная артерия (*a. genus inferior medialis*) проходит под медиальной головкой икроножной мышцы и большеберцовой коллатеральной связкой, огибает медиальный мыщелок большеберцовой кости (*condylus medialis tibiae*) и участвует в формировании коленной суставной сети.
- Латеральная нижняя коленная артерия (*a. genus inferior lateralis*) проходит под латеральной головкой икроножной мышцы и сухожилием двуглавой мышцы бедра, выше головки малоберцовой кости переходит в переднюю область колена, где принимает участие в формировании коленной суставной сети.

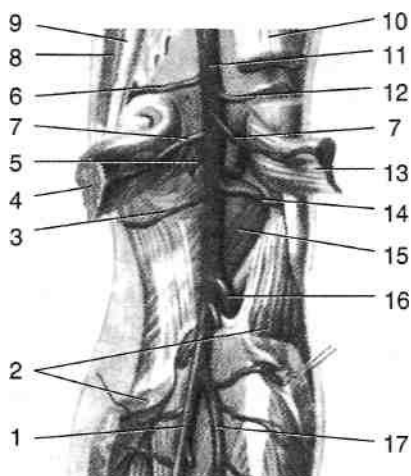


Рис. 3-42. Ветви подколенной артерии. 1 — задняя большеберцовая артерия, 2 — камбаловидная мышца, 3 — медиальная нижняя коленная артерия, 4 — медиальная головка икроножной мышцы, 5 — средняя коленная артерия, 6 — медиальная верхняя коленная артерия, 7 — икроножные артерии, 8 — тонкая мышца, 9 — полуперепончатая мышца, 10 — двуглавая мышца бедра, 11 — подколенная артерия, 12 — латеральная верхняя коленная артерия, 13 — латеральная головка икроножной мышцы, 14 — латеральная нижняя коленная артерия, 15 — подколенная мышца, 16 — передняя большеберцовая артерия, 17 — малоберцовая артерия. (Из: Синельников Р.Д. Атлас анатомии человека. — М., 1973. — Т. II.)

— Икроножные артерии (*a. surales*) направляются вниз и вступают в толщу подколенной мышцы (*m. popliteus*), а также в проксимальную часть трёхглавой мышцы голени (*m. triceps surae*), которые и кровоснабжают.

- ♦ Подколенная вена (*v. poplitea*) лежит в подколенной ямке латеральнее и сзади от одноимённой артерии, через нижнее отверстие вступает в приводящий канал (*canalis adductorius*), где уже именуется бедренной веной (*v. femoralis*).
- ♦ Большеберцовый нерв (*n. tibialis*) расположен в подколенной ямке латеральнее и позади подколенной вены, от него отходят ветви к задней группе мышц голени и медиальный кожный нерв икры (*n. cutaneus surae medialis*), последний вместе с малой подкожной веной ноги (*v. saphena parva*) проходит между головками икроножной мышцы и сливается с латеральным кожным нервом икры (*n. cutaneus surae lateralis*), отходящим от общего малоберцового нерва («*peroneus communis*»), с образованием икроножного нерва (*n. suralis*).
- Общий малоберцовый нерв (*n. peroneus communis*) проходит у латеральной границы подколенной ямки, его проекция — медиальный край двуглавой мышцы бедра. От общего малоберцового нерва отходит латеральный кожный нерв икры (*n. cutaneus surae lateralis*), последний, направляясь вниз и медиально, соединяется с медиальным кожным нервом икры (*n. cutaneus surae medialis*) (см. выше).
- Глубокие подколенные лимфатические узлы (*nodi lymphatici poplitealis profundi*) в числе 4—6 располагаются в подколенной ямке вблизи подколенных сосудов. В эти лимфатические узлы впадают проникающие в подколенную ямку со стороны голени глубокие лимфатические сосуды.
- Под мышцами, ограничивающими подколенную ямку, расположены синовиальные сумки: сумка гусиной лапки (*bursa anserina*), медиальная подсухожильная сумка икроножной мышцы (*bursa subtendinea m. gastrocnemii medialis*) и сумка полуперепончатой мышцы (*bursa m. semimembranosi*).
- 6. Подколенная поверхность бедренной кости (*facies poplitea femoris*), задняя поверхность капсулы коленного сустава с кривой подко-

ленной связкой (*lig. popliteum obliquum*) и подколенная мышца (*m. popliteus*) образуют дно подколенной ямки. Между сухожилием подколенной мышцы и латеральным мыщелком большеберцовой кости расположено подколенное углубление (*recessus subpopliteus*), открывающееся в полость коленного сустава ниже латерального мениска.

ПУТИ РАСПРОСТРАНЕНИЯ ГНОЯ ИЗ ПОДКОЛЕННОЙ ЯМКИ

При гнойных процессах в подколенной ямке гной может распространяться в следующих направлениях (*В.Ф. Войно-Ясенецкий*).

- По ходу подколенной артерии вверх в приводящий канал, т.е. в медиальное мышечное ложе бедра.
- По ходу большеберцового и седалищного нервов вверх в заднее мышечное ложе бедра и в клетчаточное пространство под большой ягодичной мышцей.
- По ходу подколенной артерии и большеберцового нерва вниз в голеноподколенный канал под сухожильную дугу камбаловидной мышцы, т.е. в глубокое заднее фасциальное ложе голени. Из голеноподколенного канала возможно также распространение гноя по ходу передней большеберцовой артерии в переднее фасциальное ложе голени.
- В поверхностное заднее фасциальное ложе либо в пространство между глубокой фасцией голени и камбаловидной мышцей, либо в пространство между икроножной и камбаловидной мышцами.

ГОЛЕНЬ

Голень (*crus*) — часть свободной нижней конечности, расположенная между коленом и стопой.

ГРАНИЦЫ И ВНЕШНИЕ ОРИЕНТИРЫ

Верхняя граница голени — линия, проведенная через бугристость большеберцовой кости (*tuberositas tibiae*), нижняя — линия, проведенная через основания лодыжек. Медиальный край большеберцовой кости и

борозда между камбаловидной мышцей и малоберцовыми мышцами разделяют переднюю и заднюю области голени (*regio cruralis anterior et regio cruralis posterior*).

При пальпации голени легко можно обнаружить бугристость большеберцовой кости (*tuberositas tibiae*), передний край (*margo anterior tibiae*), медиальную поверхность (*facies medialis tibiae*) и медиальную лодыжку большеберцовой кости (*malleolus medialis tibiae*), головку (*caput fibulae*) и наружную лодыжку малоберцовой кости (*malleolus lateralis fibulae*).

КОСТИ ГОЛЕНИ

Костную основу голени составляют большеберцовая и малоберцовая кости (*tibia et fibula*).

- Большеберцовая кость состоит из проксимального эпифиза (см. раздел «Коленный сустав»), тела (*corpus tibiae*) и дистального эпифиза. На теле большеберцовой кости выделяют медиальную и заднюю поверхности (*facies medialis et facies posterior*), медиальный, передний и межкостный края (*margo medialis, margo anterior et margo interosseus*). В верхней части переднего края расположена бугристость большеберцовой кости (*tuberositas tibiae*) — место прикрепления связки надколенника (*lig. patellae*). На задней поверхности большеберцовой кости выделяют линию камбаловидной мышцы (*tinea m. solei*), от последней начинается одноименная мышца. В области дистального эпифиза большеберцовой кости расположены нижняя суставная поверхность (*faces articularis inferior*), внутренняя лодыжка (*malleolus medialis*), лодыжковая суставная поверхность (*faces articularis malleoli*), а также лодыжковая борозда (*sulcus malleolaris*).
- Малоберцовая кость (*fibula*) состоит из головки (*capitulum fibulae*), шейки (*collum fibulae*), тела (*corpus fibulae*) и наружной лодыжки (*malleolus lateralis*). На медиальной поверхности головки расположена суставная поверхность головки малоберцовой кости (*faces articularis capitis fibulae*). Тело малоберцовой кости имеет латеральную, медиальную и заднюю поверхности (*faces lateralis, faces medialis et facies posterior*), передний, задний и межкостный края (*margo anterior, margo posterior et margo interosseus*). На медиальной поверхности латеральной лодыжки

расположена суставная поверхность лодыжки (*faces articularis malleoli*).

СОЕДИНЕНИЯ КОСТЕЙ ГОЛЕНИ

Кости голени соединены между собой межберцовым суставом, межберцовым синдесмозом и межкостной перепонкой голени (рис. 3-43).

- Межберцовый сустав (*articulatio tibiofemoralis*) образован суставной поверхностью головки малоберцовой кости (*facies articularis capitis fibulae*) и малоберцовой суставной поверхностью (*facies articularis fibularis*) на латеральном мыщелке большеберцовой кости. По краю суставных поверхностей натянута суставная капсула, полость сустава иногда сообщается с полостью коленного сустава. Капсулу межберцового сустава укрепляют передняя и задняя связки головки малоберцовой кости (*lig. capitis fibulae anterius et lig. capitis fibulae posterius*), натянутые между головкой малоберцовой кости и латеральным мыщелком большеберцовой кости спереди и сзади от сустава. Межберцовый сустав малоподвижен.
- Межкостная перепонка голени (*membrana interossea cruris*) — плотная фиброзная пластинка, прикрепляющаяся к межкостным краям большеберцовой и малоберцовой костей. Она закрывает пространство между костями не полностью: сверху и внизу остаются небольшие овальные отверстия, служащие для прохождения сосудов.
- Межберцовый синдесмоз (*syndesmosis tibiofemoralis*) представляет собой многочисленные соединительнотканые волокна, соединяющие малоберцовую вырезку большеберцовой кости (*incisura fibularis tibiae*) с основанием латеральной лодыжки (*malleolus lateralis*). Передняя и задняя межберцовые связки (*lig. tibiofibular anterius et lig. tibiofibulare posterius*), расположенные между латеральной лодыжкой и большеберцовой костью, укрепляют межберцовый синдесмоз.

ФАСЦИИ И МЫШЦЫ ГОЛЕНИ

Поверхностная фасция (*fascia superficialis*) на голени тонкая, выстилает изнутри жировые отложения, образует фасциальные влагалища для поверхностных сосудов и нервов.

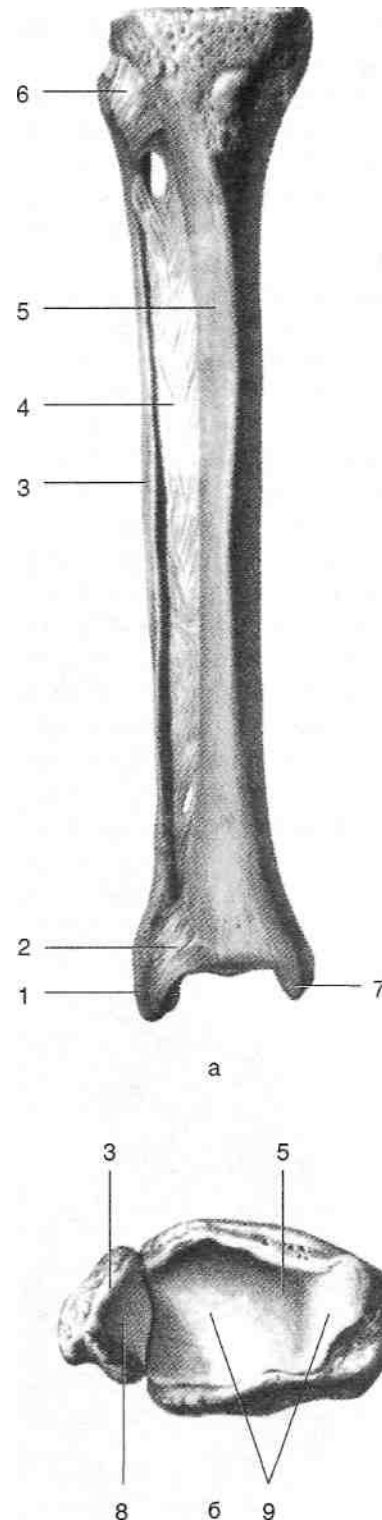


Рис. 3-43. Соединения костей голени, а — вид спереди, б — вид сверху. 1 — латеральная лодыжка, 2 — передняя межберцовая связка, 3 — малоберцовая кость, 4 — межкостная перепонка, 5 — большеберцовая кость, 6 — передняя связка головки малоберцовой кости, 7 — медиальная лодыжка, 8 — суставная поверхность лодыжки, 9 — нижняя суставная поверхность большеберцовой кости. (Из: Синельников Р.Д. Атлас анатомии человека. — М., 1972. — Т. I.)

Фасция голени (*fascia cruris*) окружает мышцы голени, представляет собой продолжение широкой фасции (*fascia lata*) бедра, внизу переходит в тыльную фасцию стопы (*fascia dorsalis pedis*). Фасция голени фиксирована к медиальной поверхности большеберцовой кости, отдаёт переднюю и заднюю межмышечные перегородки (*septum intermusculare anterior et septum intermusculare posterior*).

- Передняя межмышечная перегородка проходит между длинным разгибателем пальцев и малоберцовыми мышцами и прикрепляется к переднему краю малоберцовой кости.
- Задняя межмышечная перегородка проходит между малоберцовыми мышцами и камбаловидной мышцей, прикрепляется к заднему краю малоберцовой кости. Таким образом, кости голени с межкостной перепонкой и фасция голени с межмышечными перегородками формируют костно-фиброзные ложа для передней, латеральной и задней групп мышц голени (рис. 3-44). В задней области голени фасция представлена двумя пластинками. Поверхностная пластинка выстилает сзади трёхглавую мышцу голени, глубокая пластинка фасции голени (*lamina profunda*

fasciae cruris) располагается между этой мышцей и глубокими сгибателями, разделяя таким образом заднее костно-фиброзное ложе на вместилища поверхностных и глубоких мышц.

ПЕРЕДНЯЯ ГРУППА МЫШЦ ГОЛЕНИ

К передней группе мышц голени относят переднюю большеберцовую мышцу, длинный разгибатель большого пальца стопы и длинный разгибатель пальцев (рис. 3-45).

- Передняя большеберцовая мышца (*m. tibialis anterior*) начинается от наружной поверхности верхней и средней трети большеберцовой кости, располагаясь латеральнее её переднего края. В нижней трети голени мышца переходит в широкое сухожилие, последнее проходит через медиальный канал тыла стопы и прикрепляется к медиальной клиновидной (*os cuneiforme mediate*) и основанию I плюсневой костей (*basis ossis metatarsalis I*). Мышца разгибает и супинирует стопу.
- Длинный разгибатель большого пальца стопы (*m. extensor hallucis longus*) начинается от межкостной перепонки в средней трети го-

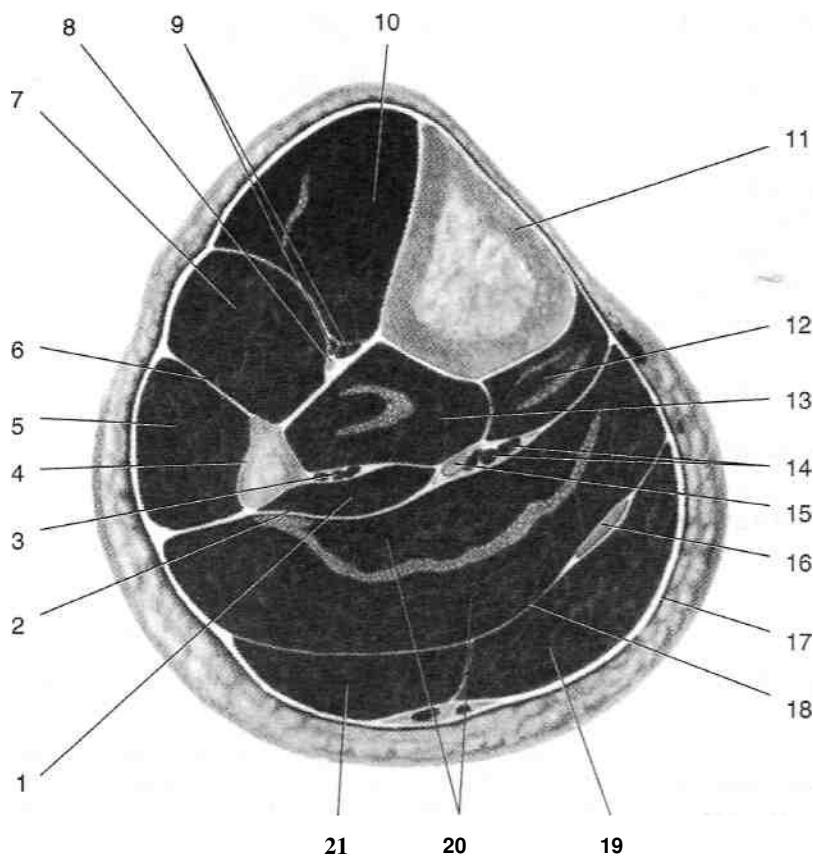


Рис. 3-44. Костно-фиброзные ложа голени на поперечном распиле в средней трети. 1 — длинный сгибатель большого пальца стопы, 2 — задняя межмышечная перегородка, 3 — малоберцовые артерия и вены, 4 — малоберцовая кость, 5 — длинная малоберцовая мышца, 6 — передняя межмышечная перегородка, 7 — длинный разгибатель пальцев, 8 — глубокий малоберцовый нерв, 9 — передние большеберцовые артерия и вены, 10 — передняя большеберцовая мышца, 11 — большеберцовая кость, 12 — длинный сгибатель пальцев, 13 — задняя большеберцовая мышца, 14 — задние большеберцовые артерия и вены, 15 — большеберцовый нерв, 16 — сухожилие подошвенной мышцы, 17 — фасция голени, 18 — глубокая пластинка фасции голени, 19 — медиальная головка икроножной мышцы, 20 — камбаловидная мышца, 21 — латеральная головка икроножной мышцы. (Из: Синельников Р.Д. Атлас анатомии человека. — М., 1972. — Т. I.)

лени и прикрепляется к ногтевой фаланге I пальца. Длинный разгибатель большого пальца стопы в средней трети голени спереди прикрыт передней большеберцовой мышцей и длинным разгибателем пальцев. Сухожилие длинного разгибателя большого пальца проходит через средний канал тыла

стопы. Мышца разгибает большой палец и супинирует стопу.

Длинный разгибатель пальцев (*m. extensor digitorum longus*) начинается от латерального мыщелка большеберцовой кости, от головки, верхней и средней трети тела малоберцовой кости и от передней межмышечной

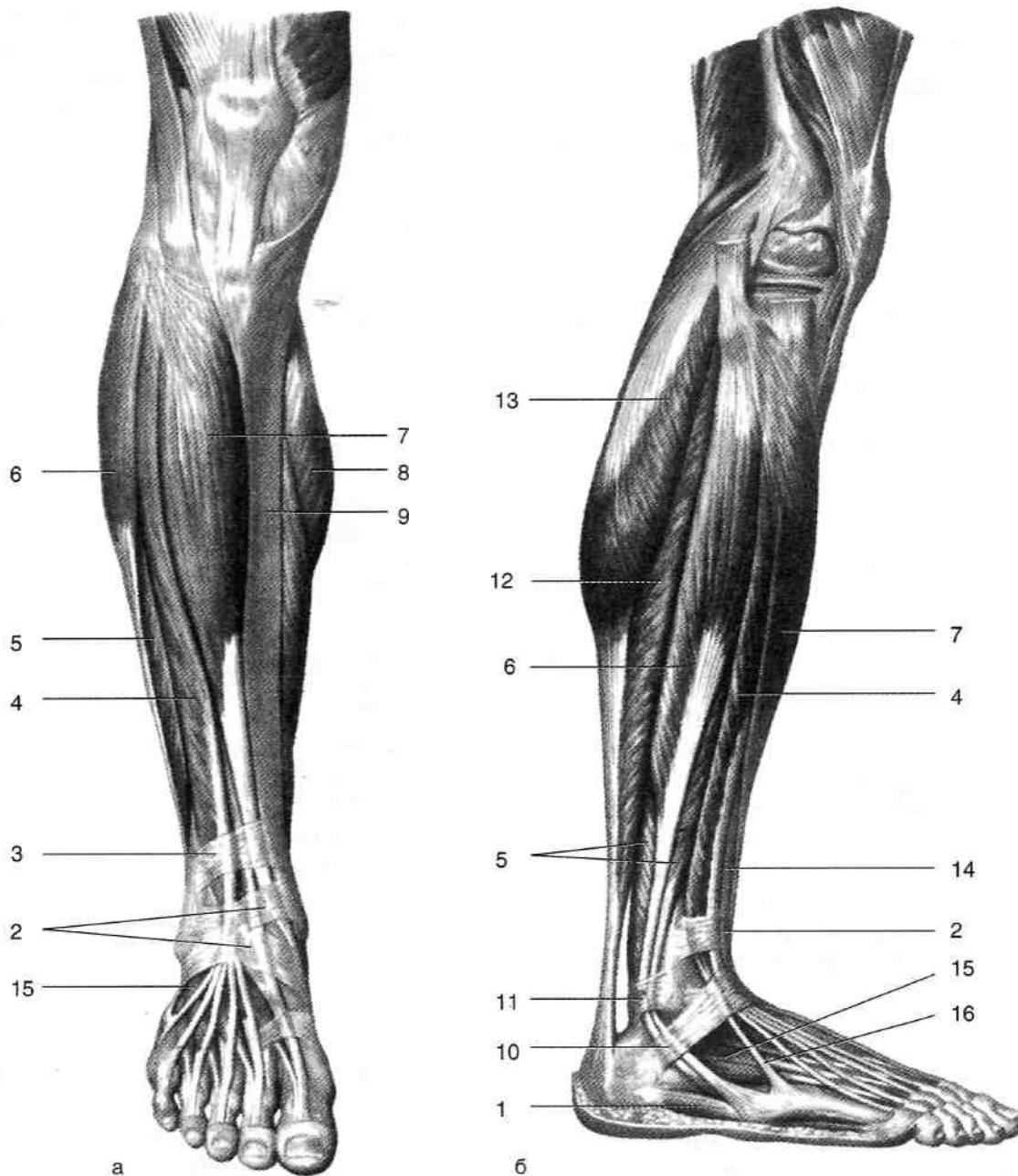


Рис. 3-45. Мышцы голени и стопы, передняя (а) и латеральная (б) поверхности. 1 — мышца, отводящая мизинец стопы, 2 — нижний удерживатель сухожилий разгибателей, 3 — верхний удерживатель сухожилий разгибателей, 4 — длинный разгибатель пальцев, 5 — короткая малоберцовая мышца, 6 — длинная малоберцовая мышца, 7 — передняя большеберцовая мышца, 8 — медиальная головка икроножной мышцы, 9 — большеберцовая кость, 10 — нижний удерживатель сухожилий малоберцовых мышц, 11 — верхний удерживатель сухожилий малоберцовых мышц, 12 — камбаловидная мышца, 13 — латеральная головка икроножной мышцы, 14 — длинный разгибатель большого пальца стопы, 15 — короткий разгибатель пальцев, 16 — сухожилие третьей малоберцовой мышцы. (Из: Синельников Р.Д. Атлас анатомии человека. — М., 1972. — Т. I.)

перегородки, проходит через латеральный канал тыла стопы и четырьмя сухожилиями прикрепляется к ногтевым фалангам II—V пальцев. Разгибает II—V пальцы стопы. Иннервацию описанных трёх мышц осуществляет глубокий малоберцовый нерв (*n. peroneus profundus*).

ЛАТЕРАЛЬНАЯ ГРУППА МЫШЦ ГОЛЕНИ

К латеральной группе мышц голени относят длинную и короткую малоберцовые мышцы (см. рис. 3-45).

- Длинная малоберцовая мышца (*m. peroneus longus*) начинается от головки и латеральной поверхности проксимальной трети малоберцовой кости. В нижней трети голени мышца переходит в сухожилие, последнее огибает сзади латеральную лодыжку, проникает на подошву и прикрепляется к бугристости I плюсневой кости (*tuberositas ossis metatarsalis I*). Мышца сгибает и пронирует стопу. Иннервирует мышцу поверхностный малоберцовый нерв (*n. peroneus superficialis*), проходящий в верхнем мышечно-малоберцовом канале (*canalis musculoperoneus superior*).
- Короткая малоберцовая мышца (*m. peroneus brevis*) начинается от нижней половины латеральной поверхности малоберцовой кости, направляется вниз, её сухожилие вместе с сухожилием длинной малоберцовой мышцы огибает наружную лодыжку и прикрепляется к бугристости V плюсневой кости (*tuberositas ossis metatarsalis V*). Мышца сгибает и пронирует стопу. Иннервацию мышцы осуществляет поверхностный малоберцовый нерв (*n. peroneus superficialis*).

ЗАДНЯЯ ГРУППА МЫШЦ ГОЛЕНИ

К поверхностным мышцам задней группы голени относят трёхглавую мышцу голени (рис. 3-46).

- Трёхглавая мышца голени (*m. triceps surae*) состоит из двух мышц, их функция — сгибание голени и стопы. ♦ Икроножная мышца (*m. gastrocnemius*) начинается медиальной и латеральной головками (*caput mediate et caput laterale*) от

задней поверхности бедренной кости над соответствующими мышцелками. Две головки икроножной мышцы соединяются и на уровне середины голени принимают участие в образовании пяточного сухожилия (*tendo calcaneus*), прикрепляющегося к бугру пяточной кости (*tuber calcanei*). ♦ Камбаловидная мышца (*m. soleus*) расположена под икроножной мышцей, начинается от головки малоберцовой кости, линии камбаловидной мышцы на задней поверхности большеберцовой кости и от соединяющей их сухожильной дуги камбаловидной мышцы (*arcus tendineus m. solei*), направляется вниз и также принимает участие в образовании пяточного сухожилия.

- Подошвенная мышца (*m. plantaris*) рудиментарная, начинается от задней поверхности бедра над латеральным мышцелком и задней стенки капсулы коленного сустава, направляется вниз и медиально вместе с латеральной головкой икроножной мышцы, переходит в длинное сухожилие, располагающееся между икроножной и камбаловидной мышцами и прикрепляется к пяточному сухожилию.

К глубоким мышцам задней группы мышц голени относят подколенную мышцу, длинный сгибатель пальцев, длинный сгибатель большого пальца и заднюю большеберцовую мышцу (рис. 3-47).

- Подколенная мышца (*m. popliteus*) короткая, начинается от латерального мышцелка бедра и прикрепляется к большеберцовой кости выше линии камбаловидной мышцы. Мышца ротирует голень кнаружи и сгибает её.
- Длинный сгибатель пальцев (*m. flexor digitorum longus*) в составе задней группы занимает медиальное положение. Мышца начинается от задней поверхности средней трети большеберцовой кости, её 4 сухожилия, обогнув медиальную лодыжку сзади во втором канале под удерживателем сгибателей (*retinaculum flexorum*), прикрепляются к ногтевым фалангам II—V пальцев. Мышца сгибает ногтевые фаланги II—V пальцев и принимает участие в сгибании и супинации стопы.
- Длинный сгибатель большого пальца (*m. flexor hallucis longus*) начинается от нижних двух третей малоберцовой кости и задней межмышечной перегородки. В составе задней груп-

пы мышца занимает наиболее латеральное положение. Её сухожилие проходит через четвёртый канал под удерживателем сгибателей и прикрепляется к ногтевой фаланге большого пальца. Мышца сгибает ногтевую фалангу I пальца и принимает участие в сгибании и супинации стопы.

Задняя большеберцовая мышца (*m. tibialis posterior*) начинается от обеих костей голени и межкостной перепонки, располагается между длинным сгибателем большого пальца и длинным сгибателем пальцев. Её сухожилие направляется вниз, перекрещивается с сухожилием длинного сгибателя пальцев,

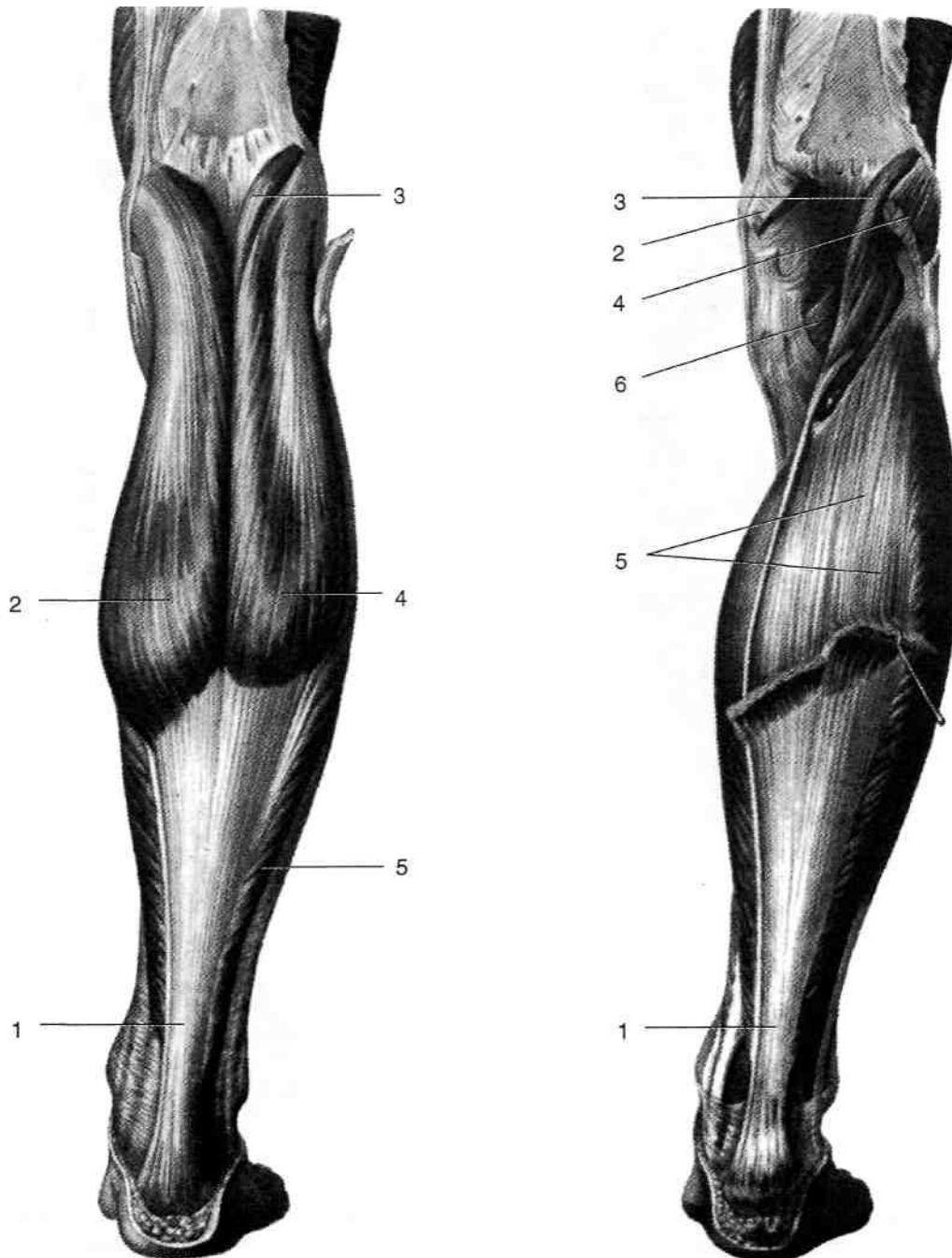


Рис. 3-46. Поверхностные мышцы задней группы голени. 1 — пяточное сухожилие, 2 — медиальная головка икроножной мышцы, 3 — подошвенная мышца, 4 — латеральная головка икроножной мышцы, 5 — камбаловидная мышца, 6 — подколенная мышца. (Из: Синельников Р.Д. Атлас анатомии человека. — М., 1972. —Т. I.)

проходит в первом канале под удерживателем сгибателей и прикрепляется к ладьевидной (*os naviculare*) и ко всем трём клиновидным костям (*ossa cuneiformia*). Мышца сгибает и супинирует стопу. Все мышцы задней группы мышц голени иннервируются большеберцовым нервом (*n. tibialis*).

ПЕРЕЛОМЫ КОСТЕЙ ГОЛЕНИ

Возможны переломы как обеих костей голени (рис. 3-48), так и изолированные переломы с повреждением только одной кости (чаще большеберцовой).

При изолированных переломах большеберцовой или малоберцовой кости значительного

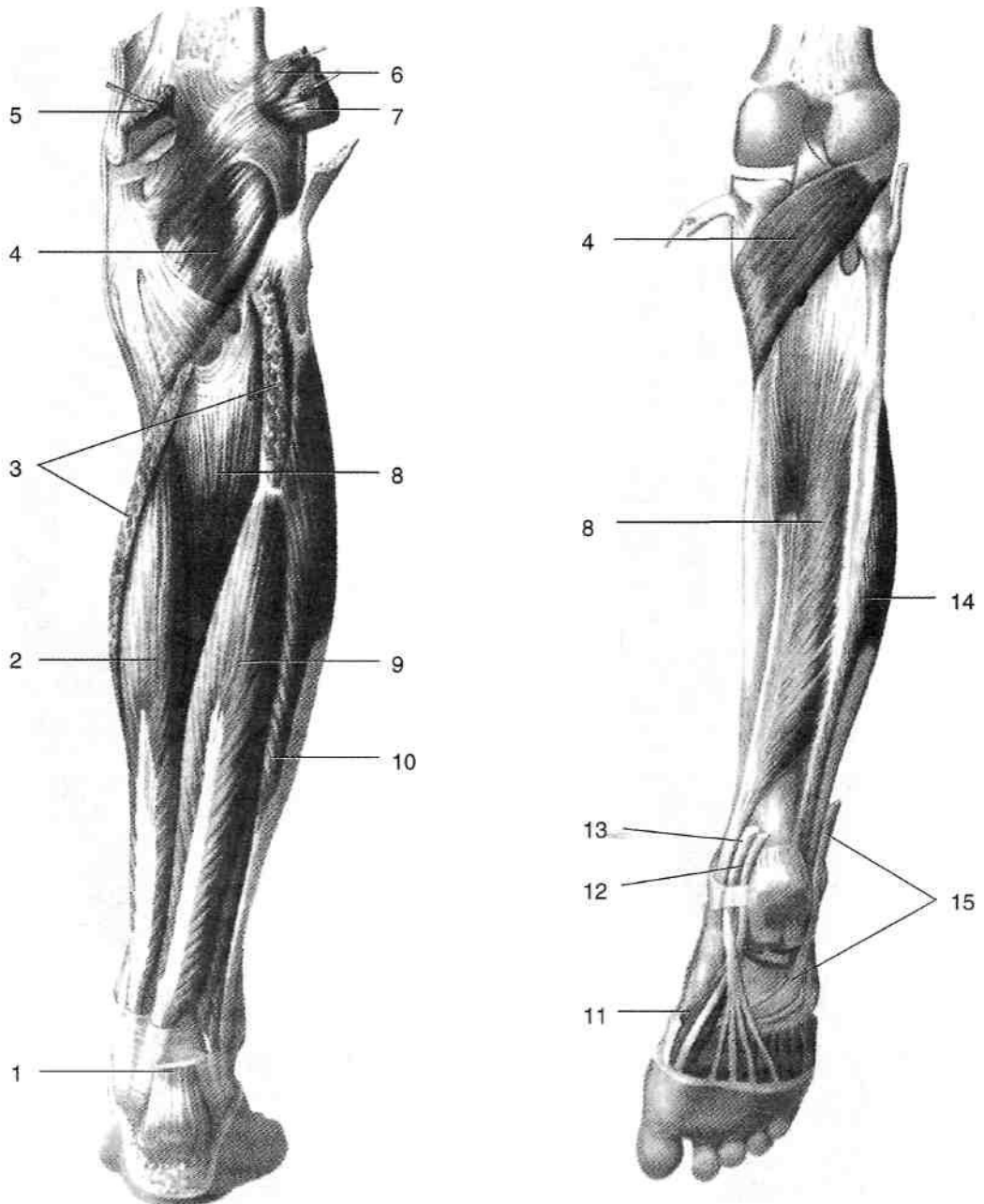


Рис. 3-47. Глубокие мышцы задней группы голени. 1 — пяточное сухожилие, 2 — длинный сгибатель пальцев, 3 — камбаловидная мышца, 4 — подколенная мышца, 5 — медиальная головка икроножной мышцы, 6 — подошвенная мышца, 7 — латеральная головка икроножной мышцы, 8 — задняя большеберцовая мышца, 9 — длинный сгибатель большого пальца стопы, 10 — длинная малоберцовая мышца, 11 — короткий сгибатель большого пальца стопы, 12 — сухожилие длинного сгибателя большого пальца стопы, 13 — сухожилие длинного сгибателя пальцев, 14 — короткая малоберцовая мышца, 15 — сухожилие длинной малоберцовой мышцы. (Из: Синельников Р.Д. Атлас анатомии человека. — М., 1972. — Т. I.)

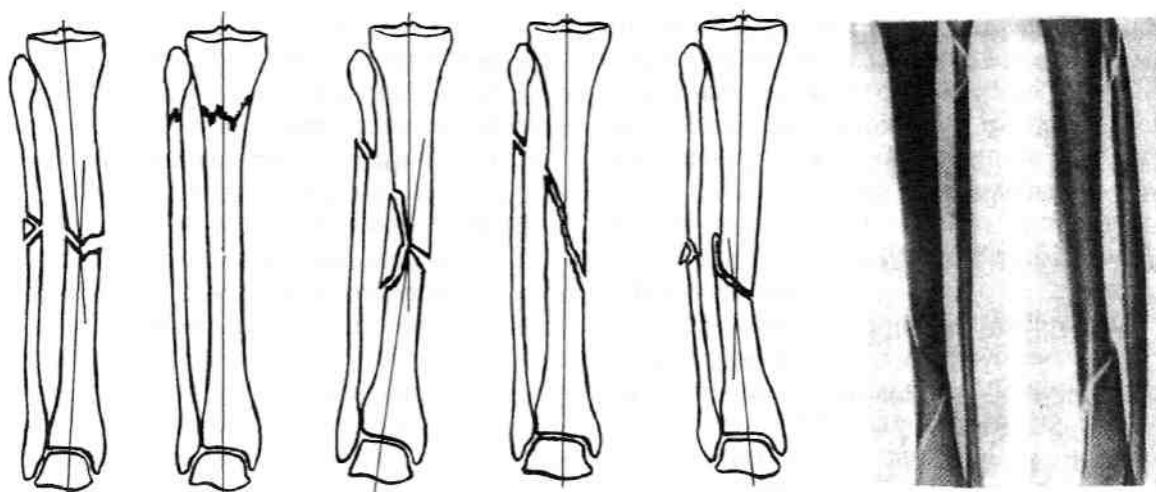


Рис. 3-48. Варианты переломов костей голени. (Из: Корнилов Н.В., Грязнухин Э.Г. Травматологическая и ортопедическая помощь в поликлинике. - СПб., 1994; Дубров Я.Г. Амбулаторная травматология. — М., 1986.)

смещения отломков не происходит, так как их удерживает неповреждённая кость.

Из переломов обеих костей голени наиболее часты винтообразные переломы на границе между средней и нижней третью голени, возникающие при непрямом механизме травмы — при падении с опорой на ногу при фиксированной стопе или при резком повороте ноги вокруг своей оси. Направление перелома способствует возникновению значительного смещения. Проксимальный отломок обычно смещается кпереди вследствие тяги четырёхглавой мышцы бедра. Его заострённый конец легко может проколоть мягкие ткани и кожу изнутри, что превращает закрытый перелом в открытый. Дистальный отломок большеберцовой кости смещается кзади, кверху и слегка кнаружи, что объясняется главным образом тягой трехглавой мышцы голени. При прямом механизме травмы (удар по ноге) плоскость перелома бывает поперечной, а уровни переломов большеберцовой и малоберцовой костей почти совпадают.

ПОСЛОЙНАЯ ТОПОГРАФИЯ ПЕРЕДНЕЙ ОБЛАСТИ ГОЛЕНИ

1. Кожа (*cutis*) тонкая, малоподвижная.
2. Жировые отложения (*panniculus adiposus*) выражены индивидуально. В них проходят поверхностные сосуды и нервы (рис. 3-49). • Большая подкожная вена ноги (*v. saphena magna*) — продолжение медиальной части тыльной венозной дуги стопы (*arcus*

venosus dorsalis pedis). Вена поднимается по медиальной стороне голени спереди от медиальной лодыжки, а на уровне средней трети голени переходит в заднюю область голени.

- Подкожный нерв (*n. saphenus*) сопровождает большую подкожную вену ноги.
 - Поверхностные вены — притоки малой подкожной вены ноги (*v. saphena parva*), проходящей в жировых отложениях задней области голени.
 - Поверхностный малоберцовый нерв (*n. peroneus superficialis*). Нерв расположен на переднелатеральной поверхности голени, на уровне середины голени прободает фасцию и выходит в толщу жировых отложений, где делится на медиальный {*n. cutaneus dorsalis medialis*} и промежуточный тыльные кожные нервы (*n. cutaneus dorsalis intermedius*), направляющиеся на тыл стопы, где они иннервируют кожу.
3. Поверхностная фасция (*fascia superficialis*) прилежит изнутри к жировым отложениям, представляет собой тонкую соединительнотканную пластинку в виде кружев.
 4. Фасция голени (*fascia cruris*) — плотная фиброзная пластинка, окружающая мышцы голени и отдающая к малоберцовой кости межмышечные перегородки.
 5. Передняя и латеральная группы мышц голени. Следуя от переднего края большеберцовой кости кнаружи, мышцы эти располагаются в следующем порядке: передняя больше берцовая мышца (*m. tibialis anterior*),

длинный разгибатель большого пальца стопы (*m. extensor hallucis longus*), длинный разгибатель пальцев (*m. extensor digitorum longus*). Далее следуют отделённые передней межмышечной перегородкой (*septum intermusculare anterius*) малоберцовые мышцы, расположенные одна над другой: глубже, непосредственно на малоберцовой кости, лежит короткая малоберцовая мышца (*m. peroneus brevis*), поверхностнее её — длинная малоберцовая мышца (*m. peroneus longus*). Между мышцами расположены сосуды и нервы (см. рис. 3-49). • Общий малоберцовый нерв (*n. peroneus communis*) проходит на голени позади го-

ловки малоберцовой кости и вступает в верхний мышечно-малоберцовый канал (*canalis musculoperoneus superior*), который расположен между малоберцовой костью и длинной малоберцовой мышцей. В верхнем мышечно-малоберцовом канале общий малоберцовый нерв делится на поверхностный малоберцовый нерв (*n. peroneus superficialis*) и глубокий малоберцовый нерв (и. *peroneus profundus*). При повреждении общего малоберцового нерва невозможно стоять на пятке, так как стопа резко отвисает из-за паралича разгибателей стопы, наружный край её опущен из-за паралича малоберцовых мышц

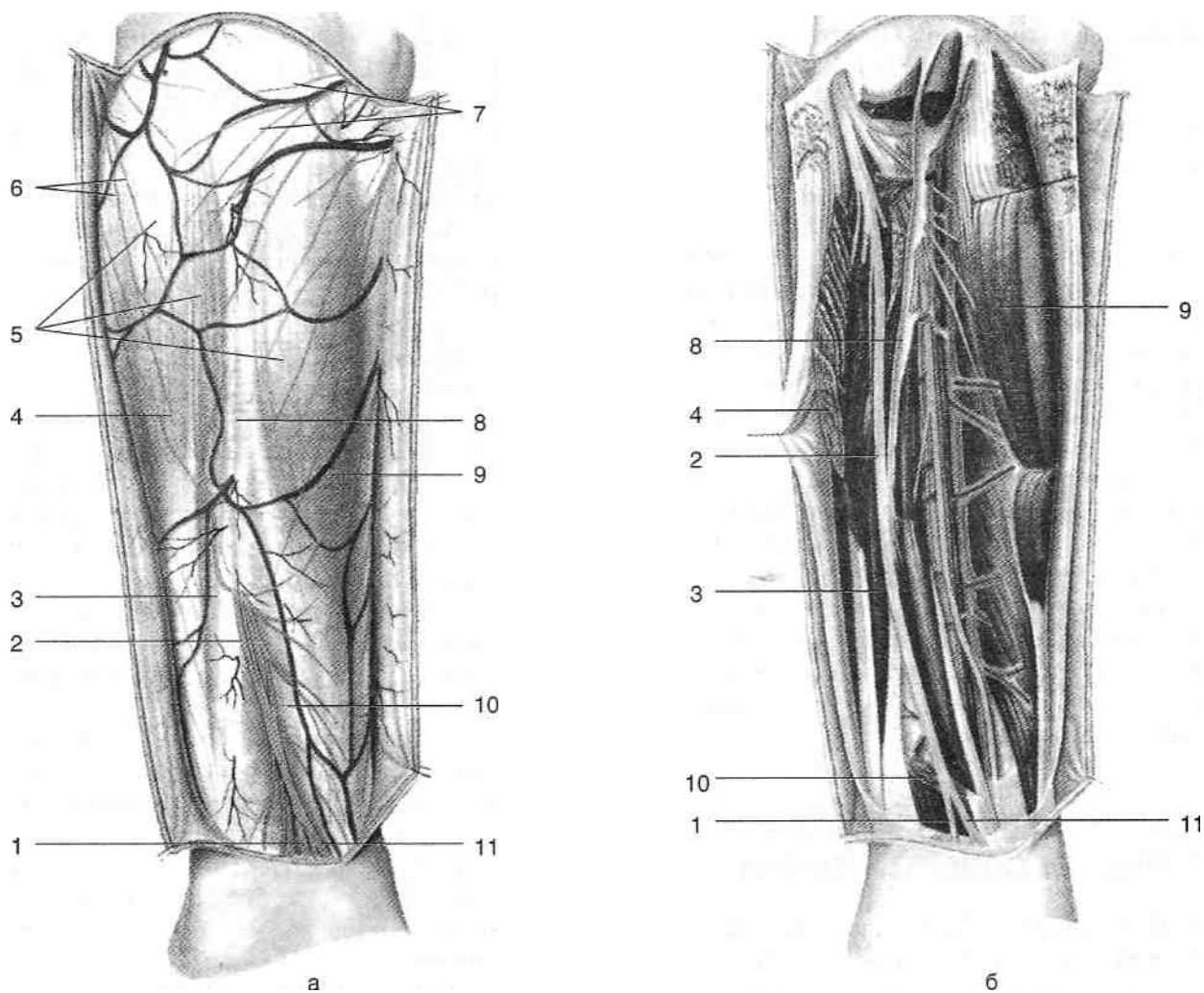


Рис. 3-49. Поверхностные (а) и глубокие (б) сосуды и нервы передней области голени. 1 — промежуточный тыльный кожный нерв, 2 — поверхностный малоберцовый нерв, 3 — короткая малоберцовая мышца, 4 — длинная малоберцовая мышца, 5 — фасция голени, 6 — ветви латерального кожного нерва икры, 7 — поднадколенниковые ветви подкожного нерва, 8 — передняя межмышечная перегородка голени, 9 — передняя большеберцовая мышца, 10 — длинный разгибатель пальцев, 11 — медиальный тыльный кожный нерв. (Из: Золотко Ю.Л. Атлас топографической анатомии человека. — М., 1976.)

[«конская стопа» (*pes equinus* или *pes equino-varus*)], пальцы согнуты. Контуры сухожилий разгибателей на тыле стопы, в нормальных условиях хорошо заметные под кожей, увидеть не удастся. Чувствительность утрачивается в нижней трети голени по передненаружной поверхности, на тыле стопы и пальцев.

- ◆ Поверхностный малоберцовый нерв спускается в верхнем мышечно-малоберцовом канале до уровня середины голени, прободает фасцию голени и выходит в толщу жировых отложений. Он иннервирует латеральную группу мышц голени и кожу латеральной поверхности голени и тыла стопы.
- ◆ Глубокий малоберцовый нерв (*n. peroneus profundus*) огибает шейку малоберцовой кости, прободает переднюю межмышечную перегородку и ложится на межкостную перепонку в верхней трети голени между передней большеберцовой мышцей и длинным разгибателем пальцев латеральнее передней большеберцовой артерии, вместе с последней он идёт вниз, располагаясь в средней трети голени между передней большеберцовой мышцей и длинным разгибателем большого пальца ноги на передней поверхности артерии, а в нижней трети голени — между теми же мышцами медиальнее артерии. Глубокий малоберцовый нерв иннервирует переднюю группу мышц голени и кожу первого межпальцевого промежутка на стопе.
- Передняя большеберцовая артерия (*a. tibialis anterior*) отходит от подколенной артерии (*a. poplitea*) в голеноподколенном канале (*canalis cruropopliteus*), проходит через отверстие в межкостной перепонке и ложится на её переднюю поверхность медиальнее глубокого малоберцового нерва, спускается вместе с ним, проходя по наружному краю передней большеберцовой мышцы. Проекция передней большеберцовой артерии — линия, проведённая от точки, расположенной на середине расстояния между бугристостью большеберцовой кости и головкой малоберцовой кости, и точкой, расположенной на середине расстояния между лодыжками. Передняя большеберцовая артерия отдаёт следующие ветви.

- ◆ Переднюю возвратную большеберцовую артерию (*a. recurrens tibialis anterior*), участвующую в образовании сети надколенника (*rete patellaris*).

- ◆ Переднюю наружную лодыжковую артерию (*a. malleolaris anterior lateralis*), направляющуюся к области наружной лодыжки, где она образует латеральную лодыжковую сеть (*rete malleolare laterale*).

- ◆ Переднюю внутреннюю лодыжковую артерию (*a. malleolaris anterior medialis*), идущую к области внутренней лодыжки, где она образует медиальную лодыжковую сеть (*rete malleolare mediate*).

- Переднюю большеберцовую артерию сопровождают две одноимённые вены (*vv. tibiales anteriores*), впадающие в голеноподколенном канале в подколенную вену (*v. poplitea*).
- По ходу передних большеберцовых артерий и вен проходят глубокие лимфатические сосуды, впадающие в передние большеберцовые лимфатические узлы (*nodi lymphatici tibiales anteriores*), расположенные в верхней трети голени; выносящие сосуды из этих лимфатических узлов впадают в подколенные лимфатические узлы (*nodi lymphatici popliteales*).

6. Большеберцовая и малоберцовая кости (*tibia et fibula*) с натянутой между ними межкостной перепонкой (*membrana interossea*).

ПОСЛОЙНАЯ ТОПОГРАФИЯ ЗАДНЕЙ ОБЛАСТИ ГОЛЕНИ

1. Кожа (*cutis*) несколько толще, чем на передней поверхности голени.
2. Жировые отложения (*panniculus adiposus*) развиты лучше, чем на передней поверхности голени, в них проходят поверхностные сосуды и нервы (рис. 3-50).
 - Большая подкожная вена ноги (*v. saphena magna*) поднимается по медиальной стороне голени, на уровне средней трети голени переходит из передней в заднюю область голени, на бедро переходит позади медиального надмыщелка бедра (*epicondylus medialis femoris*); вену сопровождает подкожный нерв (*n. saphenus*).
 - Малая подкожная вена ноги (*v. saphena parva*) представляет собой продолжение латеральной части тыльной венозной дуги

стопы (*arcus venosus dorsalis pedis*), поднимается на голень в жировых отложениях позади наружной лодыжки. В средней трети голени вена проходит между головками икроножной мышцы в расщеплении фасции голени вместе с икроножным нервом (в средней трети голени) или медиальным кожным нервом икры (в верхней трети голени), доходит до подколенной ямки, где впадает в подколенную вену (*v. poplitea*). Подкожный нерв (*n. saphenus*), ветвь бедренного нерва, располагается на медиальной поверхности голени, идёт в сопровождении большой подкожной вены ноги и достигает медиальной лодыжки. Медиальный кожный нерв икры (*n. cutaneus surae medialis*) отходит от боль-

шеберцового нерва между двумя головками икроножной мышцы, в расщеплении фасции голени идёт вниз в сопровождении малой подкожной вены ноги. Латеральный кожный нерв икры (*n. cutaneus surae lateralis*) начинается от общего малоберцового нерва (*n. peroneus communis*), идёт вниз по задней поверхности латеральной головки икроножной мышцы, выходит из-под фасции голени и на уровне её середины соединяется с медиальным кожным нервом икры, образуя икроножный нерв (*n. suralis*). Икроножный нерв (*n. suralis*) идёт вниз в сопровождении малой подкожной вены ноги, огибает латеральную лодыжку и превращается на стопе в латеральный тыль-

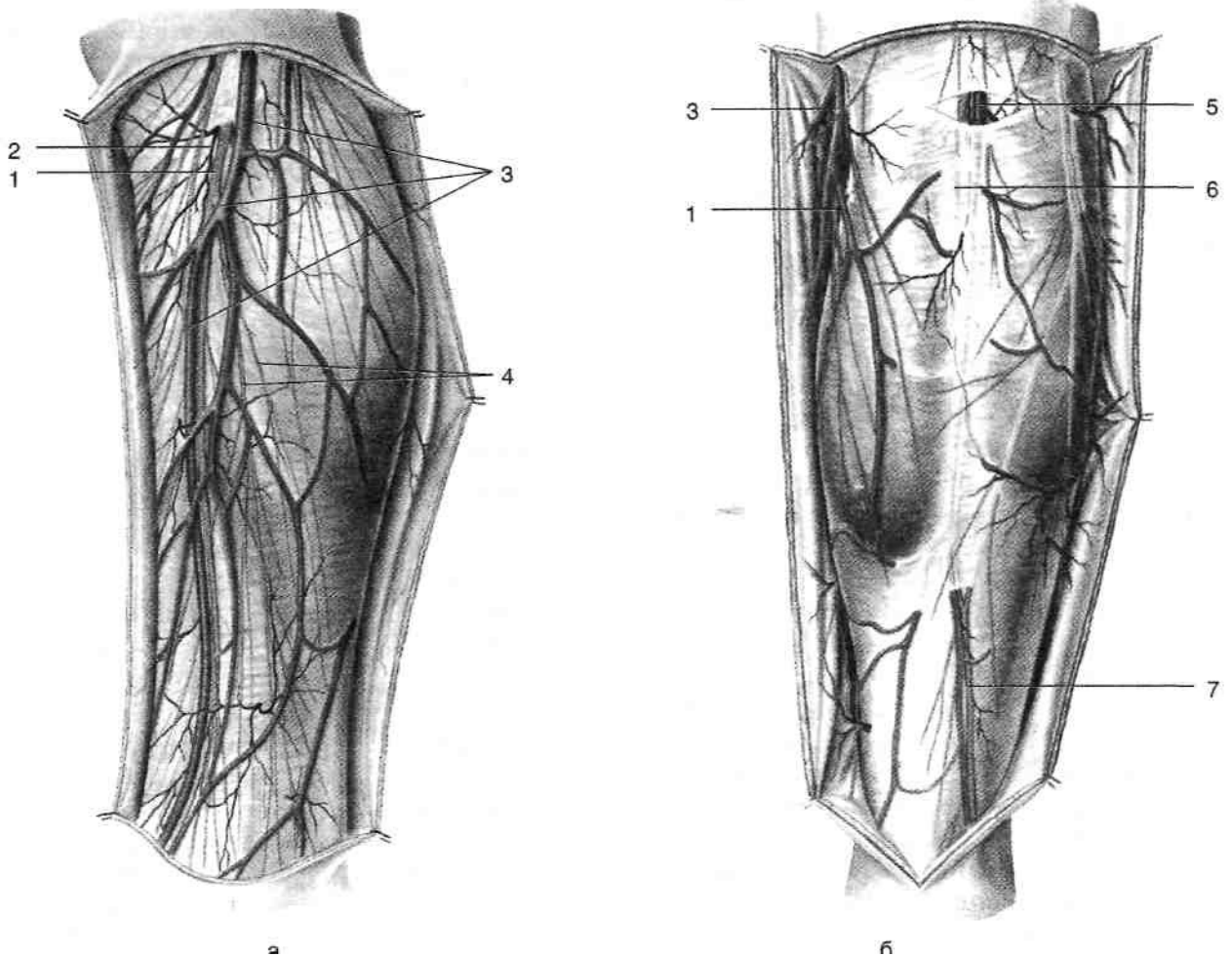


Рис. 3-50. Поверхностные сосуды и нервы медиальной (а) и задней (б) поверхностей голени. 1 — подкожный нерв, 2 — нисходящая коленная артерия, 3 — большая подкожная вена ноги, 4 — медиальные кожные ветви голени, 5 — малая подкожная вена ноги, 6 — медиальный кожный нерв икры, 7 — икроножный нерв. (Из: Золотко Ю.Л. Атлас топографической анатомии человека. — М., 1976.)

- ный кожный нерв {*n. cutaneus dorsalis pedis lateralis*).
- Поверхностные лимфатические сосуды, следующие по ходу большой и малой под кожных вен ноги. Поверхностные лимфатические сосуды, сопровождающие большую подкожную вену ноги, впадают в паховые лимфатические узлы {*nodi lymphatici inguinales*}. Поверхностные лимфатические сосуды, сопровождающие малую подкожную вену ноги, впадают в подколенные лимфатические узлы {*nodi lymphatici popliteales*}.
3. Поверхностная фасция {*fascia supeificalis*} тонкая, изнутри покрывает жировые отложения.
 4. Фасция голени {*fascia cruris*} представляет собой плотную фиброзную пластинку, выстилающую мышцы задней группы. В расщеплении фасции от средней трети голени до подколенной ямки проходят малая подкожная вена ноги (*v. saphena parva*) и сопровождающий её латеральный кожный нерв икры {*n. cutaneus surae lateralis*}.
 5. Поверхностные мышцы задней группы.
 - Трёхглавая мышца голени (*m. triceps surae*), состоящая из двух головок икроножной мышцы {*m. gastrocnemius*} и лежащей спереди от них камбаловидной мышцы (*m. soleus*), образующих пяточное сухожилие {*tendo calcaneus*}.
 - Подошвенная мышца {*m. plantaris*} располагается между латеральной головкой икроножной мышцы и камбаловидной мышцей, вплетается в пяточное сухожилие.
 6. Глубокая пластинка фасции голени {*lamina profunda fasciae cruris*} представляет собой плотную фиброзную пластинку, разделяющую поверхностные и глубокие мышцы задней группы.
 7. Глубокие мышцы задней группы голени.
 - Длинный сгибатель пальцев {*m. flexor digitorum longus*} расположен медиально.
 - Длинный сгибатель большого пальца ноги {*m. flexor hallucis longus*} расположен латерально.
 - Задняя большеберцовая мышца {*m. tibialis posterior*} расположена между длинным сгибателем пальцев и длинным сгибателем большого пальца ноги. В нижней трети голени происходит перекрест сухожилий: сухожилие задней большеберцовой мышцы спереди огибает сухожилие длинного сгибателя пальцев.

8. Большеберцовая кость {*tibia*}, малоберцовая кость {*fibula*} и межкостная перепонка {*membrana interossea*}.

СОСУДЫ, НЕРВЫ И ЛИМФАТИЧЕСКАЯ СИСТЕМА ЗАДНЕЙ ОБЛАСТИ ГОЛЕНИ

Подколенные сосуды {*a. et v. poplitea*} и большеберцовый нерв {*n. tibialis*} из подколенной ямки проникают в голеноподколенный канал {*canalis cruropopliteus*}, расположенный в задней области голени между поверхностными и глубокими сгибателями; голеноподколенный канал имеет две стенки и три отверстия (рис. 3-51).

- Передняя стенка канала образована задней большеберцовой мышцей {*m. tibialis posterior*} и длинным сгибателем пальцев {*m. flexor digitorum longus*}.
 - Задняя стенка канала образована глубоким листком фасции голени {*lamina profunda fasciae cruris*} и прилегающей к ней сзади камбаловидной мышцей {*m. soleus*}. Верхнее отверстие голеноподколенного канала ограничено спереди подколенной мышцей {*m. popliteus*}, а сзади — сухожильной дугой камбаловидной мышцы {*arcus tendineus m. solei*}. Через верхнее отверстие из подколенной ямки в канал входят подколенные сосуды {*a. et v. poplitea*} и большеберцовый нерв {*n. tibialis*}. В голеноподколенном канале подколенная артерия делится на переднюю и заднюю большеберцовые артерии {*a. tibialis anterior et a. tibialis posterior*}.
- Передняя большеберцовая артерия {*a. tibialis anterior*}, сопровождаемая двумя одноимёнными венами, проникает в переднее мышечное ложе голени через отверстие в верхнем отделе межкостной перепонки, ложится на её переднюю поверхность вместе с глубоким малоберцовым нервом {*n. peroneus profundus*}.
- Задняя большеберцовая артерия {*a. tibialis posterior*}, сопровождаемая двумя одноимёнными венами и большеберцовым нервом {*n. tibialis*}, выходит из голеноподколенного канала через нижнее отверстие, расположенное на границе нижней и средней трети голени и ограниченное медиальным краем камбаловидной мышцы сзади и задней большеберцовой мышцей спереди. Выйдя из го-

леноподколенного канала, сосудисто-нервный пучок под глубоким листком фасции голени направляется к третьему каналу за медиальной лодыжкой. Проекция задней большеберцовой артерии — линия, проведенная от середины подколенной ямки к

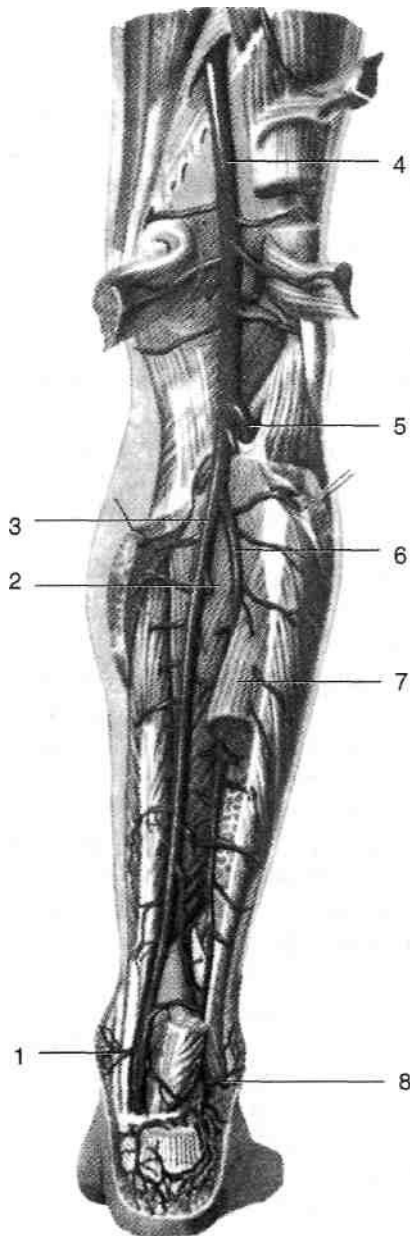


Рис. 3-51. Глубокие сосуды задней области голени. 1 — медиальные лодыжковые ветви, 2 — задняя большеберцовая мышца, 3 — задняя большеберцовая артерия, 4 — подколенная артерия, 5 — передняя большеберцовая артерия, 6 — малоберцовая артерия, 7 — длинный сгибатель большого пальца стопы (пересечён и отведён латерально), 8 — латеральные лодыжковые ветви. (Из: Синельников Р.Д. Атлас анатомии человека. — М., 1973. — Т. II.)

середине расстояния между пяточным сухожилием и медиальной лодыжкой. От задней большеберцовой артерии отходят следующие наиболее выраженные ветви.

- ◆ Артерия, огибающая малоберцовую кость (*a. circumflexa fibulae*), подходит к головке малоберцовой кости и участвует в образовании коленной суставной сети (*rete articularis genus*).
- ◆ Внутренние лодыжковые ветви (*rami malleolaris medialis*) отходят чуть выше уровня голеностопного сустава и направляются к внутренней лодыжке, где участвуют в образовании медиальной лодыжковой сети (*rete malleolare mediale*).
- ◆ Внутренние пяточные ветви (*rami calcanei mediales*) направляются на медиальную поверхность пяточной кости и принимают участие в образовании пяточной сети (*rete calcaneum*).
- ◆ Малоберцовая артерия (*a. peronea*) направляется вниз и латерально, косо пересекает заднюю большеберцовую мышцу и в средней трети голени проникает в нижний мышечно-малоберцовый канал (*canalis musculoperoneus inferior*); последний ограничен латерально малоберцовой костью, сзади — длинным сгибателем большого пальца ноги, спереди — задней большеберцовой мышцей (рис. 3-52). В нижней трети голени малоберцовая артерия ложится на заднюю поверхность межкостной перепонки. На своём пути артерия отдаёт следующие ветви.

- Прободающая ветвь (*ramus perforans*) прободает межкостную перепонку в нижней её части и принимает участие в формировании латеральной лодыжковой сети (*rete malleolaris lateralis*) и пяточной сети (*rete calcaneum*).
- Латеральные лодыжковые ветви (*a. malleolaris lateralis*) направляются к наружной лодыжке и принимают участие в образовании латеральной лодыжковой сети (*rete malleolaris lateralis*).
- Латеральные пяточные ветви (*rami calcanei laterales*) направляются к наружной поверхности пяточной кости и принимают участие в образовании пяточной сети (*rete calcaneum*).

Задняя большеберцовая артерия сопровождается двумя одноимёнными венами (*w. tibiales*

posteriores), в них в голеноподколенном канале впадают сопровождающие малоберцовую артерию малоберцовые вены (*vv. peroneae*). После слиянии задних большеберцовых вен с передними (*vv. tibiales anteriores*) образуется подколенная вена (*v. poplitea*), расположенная

между одноимённой артерией (лежит медиально и спереди) и большеберцовым нервом (лежит латерально и сзади). Далее подколенная вена уходит в подколенную ямку.

Глубокие лимфатические сосуды сопровождают задние большеберцовые сосуды и мало-

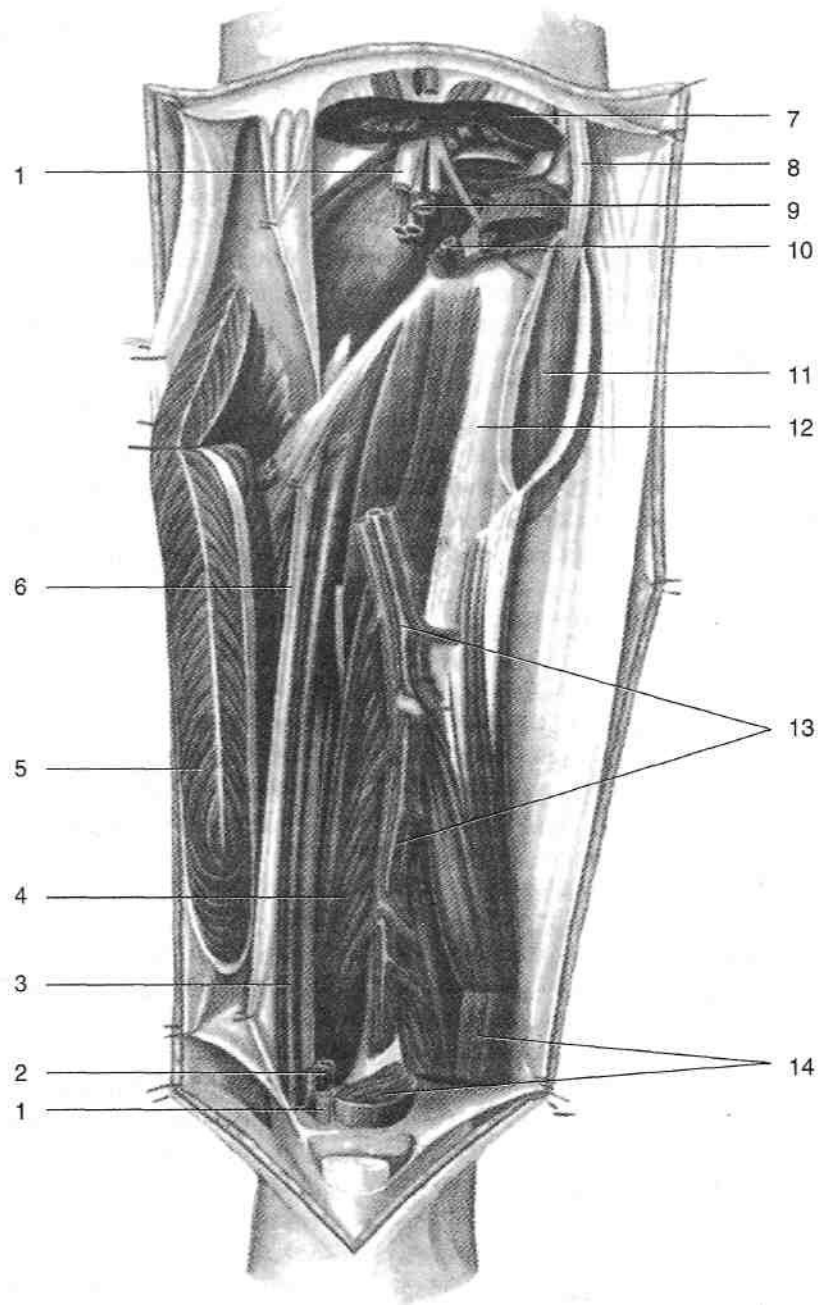


Рис. 3-52. Малоберцовая артерия в нижнем мышечно-малоберцовом канале. 1 — большеберцовый нерв, 2 — задние большеберцовые артерия и вена, 3 — длинный сгибатель пальцев, 4 — задняя большеберцовая мышца, 5 — камбаловидная мышца, 6 — глубокая пластинка фасции голени, 7 — икроножная мышца, 8 — общий малоберцовый нерв, 9 — подколенные артерия и вена, 10 — передние большеберцовые артерия и вена, 11 — длинная малоберцовая мышца, 12 — малоберцовая кость, 13 — малоберцовые артерия и вена, 14 — длинный сгибатель большого пальца стопы. (Из: Золотко Ю.Л. Атлас топографической анатомии человека. — М., 1976.)

берцовые сосуды, впадают в подколенные лимфатические узлы (*nodi lymphatici popliteae*).

Большеберцовый нерв (*n. tibialis*) иннервируют все мышцы задней группы. При поражении большеберцового нерва невозможно стоять на носках, так как сгибание стопы и пальцев невозможно. При сохранности общего малоберцового нерва стопа разогнута [«пяточная стопа» (*pes calcaneus*)], контуры сухожилий разгибателей на тыле стопы хорошо заметны. Ахиллов рефлекс утрачен. Пальцы в результате паралича межкостных мышц занимают так называемое когтеобразное положение, т.е. разогнуты в плюснефаланговых и согнуты в межфаланговых суставах. Чувствительность утрачивается на задней и задненаружной поверхностях голени, наружном крае стопы и подошвенной поверхности пальцев.

ОБЛАСТИ ГОЛЕНОСТОПНОГО СУСТАВА

Голеностопная область (*regio talocruralis*) сверху ограничена горизонтальной линией, проведённой через основания лодыжек, снизу — плоскостью, проведённой на уровне вершечек лодыжек через подошву и тыл стопы.

Важнейшие внешние ориентиры голеностопной области — латеральная и медиальная лодыжки (*malleolus lateralis et malleolus medialis*), пяточное сухожилие (*tendo calcanei*).

В состав голеностопной области входят передняя и задняя голеностопные области, а также области медиальной и латеральной лодыжек. В пределах области расположен голеностопный сустав.

ГОЛЕНОСТОПНЫЙ СУСТАВ

Голеностопный сустав (*articulatio talocruralis*) образован дистальными концами большеберцовой и малоберцовой костей (*tibia et fibula*), формирующими обеими лодыжками нечто вроде вилки, в которую входит блок таранной кости (*trochlea tali*) (см. рис. 3-61). Межберцовые связки удерживают лодыжки от расхождения. Суставная капсула прикрепляется

по краю суставных хрящей, с боков укреплена связками (см. рис. 3-63).

- С медиальной стороны располагается медиальная (дельтовидная) связка [*lig. mediale (deltoideum)*]. Связка начинается от медиальной лодыжки, в ней выделяют несколько частей.

- ◆ Поверхностно расположены большеберцово-ладьевидная часть (*pars tibionavicularis*), прикрепляющаяся к ладьевидной кости, и большеберцово-пяточная часть (*pars tibio calcanea*), прикрепляющаяся к пяточной кости; обе части ограничивают отведение стопы.

- ◆ Глубже расположены передняя большеберцово-таранная часть (*pars tibionavicularis anterior*), натянутая от переднего края медиальной лодыжки к заднемедиальной поверхности таранной кости, и задняя большеберцово-таранная часть (*pars tibionavicularis posterior*), натянутая от заднего края медиальной лодыжки к заднемедиальным отделам таранной кости; эти связки ограничивают сгибание и разгибание в голеностопном суставе.

- От латеральной лодыжки отходят три связки.

- ◆ Передняя таранно-малоберцовая связка (*lig. talofibulare anterius*), прикрепляющаяся к латеральной поверхности шейки таранной кости; связка ограничивает сгибание стопы.

- ◆ Задняя таранно-малоберцовая связка (*lig. talofibulare posterius*), расположенная горизонтально. Связка прикрепляется к медиальному бугорку заднего отростка таранной кости (*tuberculum mediale processus posterior tali*) и ограничивает разгибание (тыльное сгибание) стопы.

- ◆ Пяточно-малоберцовая связка (*lig. calcaneofibulare*), прикрепляющаяся к латеральной поверхности пяточной кости; связка ограничивает приведение стопы.

Гной из полости голеностопного сустава может прорываться через слабые места суставной капсулы либо вперёд под сухожилия разгибателей, либо назад по бокам пяточного сухожилия, где и может быть обнаружен. Это происходит в связи с большей податливостью передней и задней сторон суставной капсулы; с боков же капсулу укрепляет описанный связочный аппарат. Суставная щель голеностопного сустава проецируется на 2 см выше латеральной лодыжки. Масса тела от

большеберцовой кости передаётся на таранную кость и далее распределяется по другим костям стопы. Центр тяжести при вертикальном положении тела располагается спереди от голеностопного сустава.

ДВИЖЕНИЯ В ГОЛЕНОСТОПНОМ СУСТАВЕ

Движения в голеностопном суставе осуществляются вокруг поперечной оси, проходящей через лодыжки и блок таранной кости. В суставе возможно сгибание до 35°, разгибание (тыльное сгибание) до 25°, общая амплитуда движений составляет около 60°.

ВОЗРАСТНЫЕ ОСОБЕННОСТИ ГОЛЕНОСТОПНОГО СУСТАВА

Голеностопный сустав новорождённых образован хрящевыми эпифизами костей голени и хрящевой таранной костью. Капсула голеностопного сустава очень тонкая, связки развиты слабо, особенно дельтовидная.

ПЕРЕДНЯЯ ГОЛЕНОСТОПНАЯ ОБЛАСТЬ

Послойная топография передней голеностопной области.

1. Кожа (*cutis*) тонкая, подвижная.
2. Жировые отложения (*panniculus adiposus*) выражены слабо, в них проходят поверхностные сосуды и нервы.
3. Поверхностная фасция (*fascia superficialis*) представляет собой тонкую соединительнотканную пластинку. В толще поверхностной фасции спереди от медиальной лодыжки проходят подкожный нерв (*n. saphenus*) и большая подкожная вена ноги (*v. saphena magna*). Спереди от латеральной лодыжки проходят ветви поверхностного малоберцового нерва (л. *peroneus superficialis*), медиальный и промежуточный тыльные кожные нервы (*n. cutaneus dorsalis medialis et n. cutaneus dorsalis intermedinus*).
4. Собственная фасция в передней голеностопной области представляет собой продолжение фасции голени (*fascia cruris*), снизу переходит в фасцию тыла стопы (*fascia dorsalis pedis*). Утолщаясь, фасция образует верхний

и нижний удерживатели сухожилий разгибателей.

- Верхний удерживатель сухожилий разгибателей (*retinaculum musculorum extensorum superius*) тянется от латеральной лодыжки к медиальной на уровне их оснований.
 - Нижний удерживатель сухожилий разгибателей (*retinaculum musculorum extensorum inferius*) начинается на латеральной поверхности пяточной кости под латеральной лодыжкой и прикрепляется двумя ножками: верхней — к медиальной лодыжке, а нижней — к ладьевидной и медиальной клиновидной костям. От нижнего удерживателя сухожилий разгибателей к костям предплюсны отходят перегородки, образующие три костно-фиброзных канала.
5. Синовиальные влагалища (*vaginae synoviales*) располагаются в трёх тыльных костно-фиброзных каналах передней голеностопной области.
 - Влагалище сухожилия передней большеберцовой мышцы (*vagina tendinis m. tibialis anterioris*) расположено в медиальном канале, начинается на уровне верхнего удерживателя сухожилий разгибателей и тянется до уровня верхушки медиальной лодыжки.
 - Влагалище сухожилия длинного разгибателя большого пальца стопы (*vagina tendinis m. extensoris hallucis longi*) расположено в среднем канале, начинается на 2 см выше линии лодыжек и тянется до уровня основания плюсневых костей. Передние большеберцовые сосуды (*vasa tibialia anteriora*) и глубокий малоберцовый нерв (*n. peroneus profundus*) проходят на тыл стопы через средний канал передней голеностопной области вместе с сухожилием длинного разгибателя большого пальца стопы. Их проекция — линия, соединяющая середину расстояния между лодыжками с первым межпальцевым промежутком.
 - Влагалище сухожилия длинного разгибателя пальцев (*vagina tendinis m. extensoris digitorum longi*) расположено в латеральном канале и может содержать также сухожилие третьей малоберцовой мышцы (*m. peroneus tertius*). Начинается на 3 см выше линии лодыжек и тянется до уровня основания плюсневых костей.

б. Суставная капсула и кости, формирующие голеностопный сустав.

ЗАДНЯЯ ГОЛЕНОСТОПНАЯ ОБЛАСТЬ

Задняя голеностопная область (*regio talocruralis posterior*) соответствует расположению пяточного сухожилия.

Послойная топография задней голеностопной области. 1. Кожа (*cutis*) плотная, при сгибании стопы образует поперечные складки.

Жировые отложения (*panniculus adiposus*) развиты слабо. В них находится пяточная сеть (*rete calcaneum*), образованная разветвлениями латеральных пяточных ветвей (*rami calcanei laterales*) задней большеберцовой артерии (*a. tibialis posterior*) и прободающей ветви (*ramus perforans*) малоберцовой артерии (*a. peronea*) (рис. 3-53). Поверхностная фасция (*fascia superficialis*) тонкая, изнутри покрывает жировые отложения. Собственная фасция — продолжение фасции голени, представляет собой плотную фиброзную пластинку, выстилающую пяточное сухожилие (*tendo calcanei*).

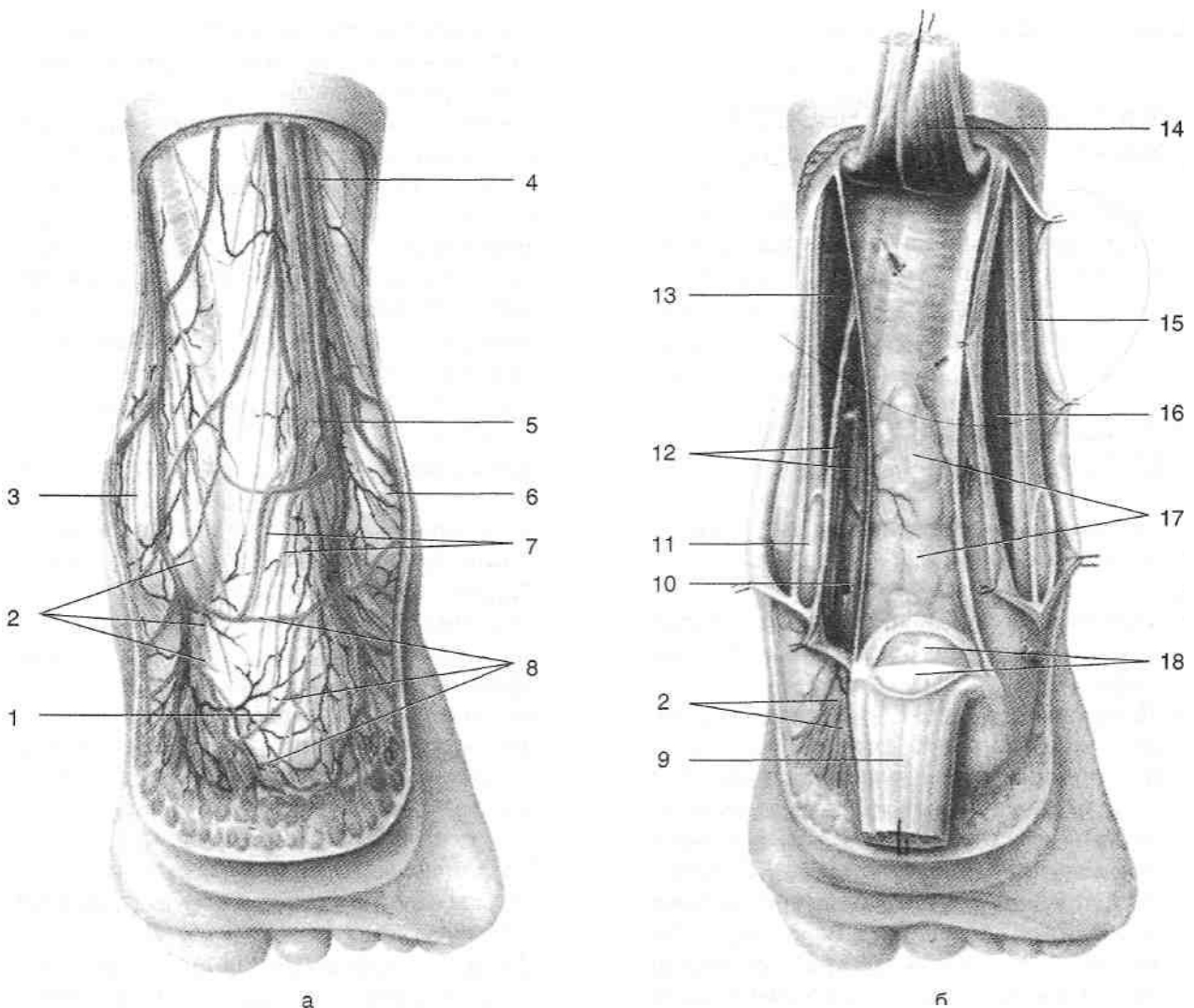


Рис. 3-53. Поверхностные (а) и глубокие (б) сосуды и нервы задней голеностопной области. 1 — пяточный бугор, 2 — медиальные пяточные ветви, 3 — медиальная лодыжка, 4 — малая подкожная вена ноги, 5 — икроножный нерв, 6 — латеральная лодыжка, 7 — латеральные пяточные ветви икроножного нерва, 8 — пяточная венозная сеть, 9 — пяточное сухожилие, 10 — большеберцовый нерв, 11 — сухожилие задней большеберцовой мышцы, 12 — задние большеберцовые артерия и вены, 13 — длинный сгибатель пальцев, 14 — камбаловидная мышца, 15 — длинная малоберцовая мышца, 16 — короткая малоберцовая мышца, 17 — клетчатка, расположенная под пяточным сухожилием, 18 — сумка пяточного сухожилия. (Из: Золотко Ю.Л. Атлас топографической анатомии человека. — М., 1976.)

5. Пяточное сухожилие (*tendo calcanei*), постепенно суживаясь книзу, на расстоянии 2—3 см от места своего прикрепления к пяточному бугру начинает вновь несколько расширяться.
6. Глубокая пластинка фасции голени (*lamina profunda fasciae cruris*) спереди выстилает пяточное сухожилие. Между пяточным бугром и пяточным сухожилием выше места его прикрепления расположена пяточная синовиальная сумка (*bursa tendinis calcanei*).

ОБЛАСТЬ МЕДИАЛЬНОЙ ЛОДЫЖКИ

Область медиальной лодыжки (*regio malleolaris medialis*) соответствует расположению внутренней лодыжки.

Послойная топография области медиальной лодыжки.

1. Кожа (*cutis*) тонкая, легко собирается в складку.
2. Жировые отложения (*panniculus adiposus*) выражены слабо, содержат подкожную сумку медиальной лодыжки (*bursa subcutanea malleoli medialis*).
3. Поверхностная фасция (*fascia superficialis*) представляет собой тонкую соединительно-тканную пластинку. В толще поверхностной фасции спереди от медиальной лодыжки проходят подкожный нерв (*n. saphenus*) и большая подкожная вена ноги (*v. saphena magna*). Медиальная передняя лодыжковая артерия (*a. malleolaris anterior medialis*) и медиальные лодыжковые ветви задней большеберцовой артерии (*rr. malleolares mediales a. tibialis posteriores*) образуют медиальную лодыжковую сеть (*rete malleolare mediate*) (рис. 3-54).
4. Собственная фасция в области медиальной лодыжки представляет собой продолжение фасции голени, переходит в фасцию тыла стопы (*fascia dorsalis pedis*) и в подошвенный апоневроз (*aponeurosis plantaris*). Утолщаясь, фасция образует удерживатель сухожилий сгибателей (*retinaculum musculorum flexorum*), натянутый от медиальной лодыжки к медиальной поверхности пяточной кости. Между удерживателем сухожилий сгибателей и пяточной костью расположен медиальный лодыжковый канал (*canalis*

malleolaris medialis). От удерживателя сухожилий сгибателей к пяточной кости отходят фиброзные перемычки, разделяющие медиальный лодыжковый канал на 4 костно-фиброзных канала, через них проходят сухожилия трёх мышц и сосудисто-нервный пучок (см. рис. 3-54).

- В первом канале, ближайшем к медиальной лодыжке, проходит окружённое синовиальным влагалищем сухожилие задней большеберцовой мышцы (*m. tibialis posterior*). Синовиальное влагалище сухожилия задней большеберцовой мышцы (*vag. tendinis m. tibialis posterioris*) начинается на 5 см выше медиальной лодыжки и тянется до уровня ладьевидной кости.
- Во втором канале, расположенном позади предыдущего, проходит окружённое синовиальным влагалищем сухожилие длинного сгибателя пальцев (*m. flexor digitorum longus*). Синовиальное влагалище сухожилия длинного сгибателя пальцев стопы (*vag. tendinum m. flexoris digitorum pedis longi*) начинается на 3—4 см выше медиальной лодыжки и тянется до уровня ладьевидной кости.
- В третьем канале за медиальной лодыжкой между сухожилиями длинного сгибателя пальцев и длинного сгибателя большого пальца стопы проходит сосудисто-нервный пучок, в его состав входят задние большеберцовые сосуды (*vasa tibialia posteriora*) и большеберцовый нерв (*n. tibialis*). В сосудисто-нервном пучке спереди расположена сопровождаемая двумя одноимёнными венами задняя большеберцовая артерия (*a. tibialis posterior*), сзади — большеберцовый нерв (*n. tibialis*).
- В четвёртом канале, сзади огибающем опору таранной кости (*sustentaculum tali*), располагается окружённое синовиальным влагалищем сухожилие длинного сгибателя большого пальца стопы (*m. flexor hallucis longus*). Синовиальное влагалище сухожилия длинного сгибателя пальцев стопы (*vag. tendinum m. flexoris hallucis longi*) начинается на 1—2 см выше медиальной лодыжки и тянется до уровня основания I плюсневой кости. 5. Таранная и пяточная кости.

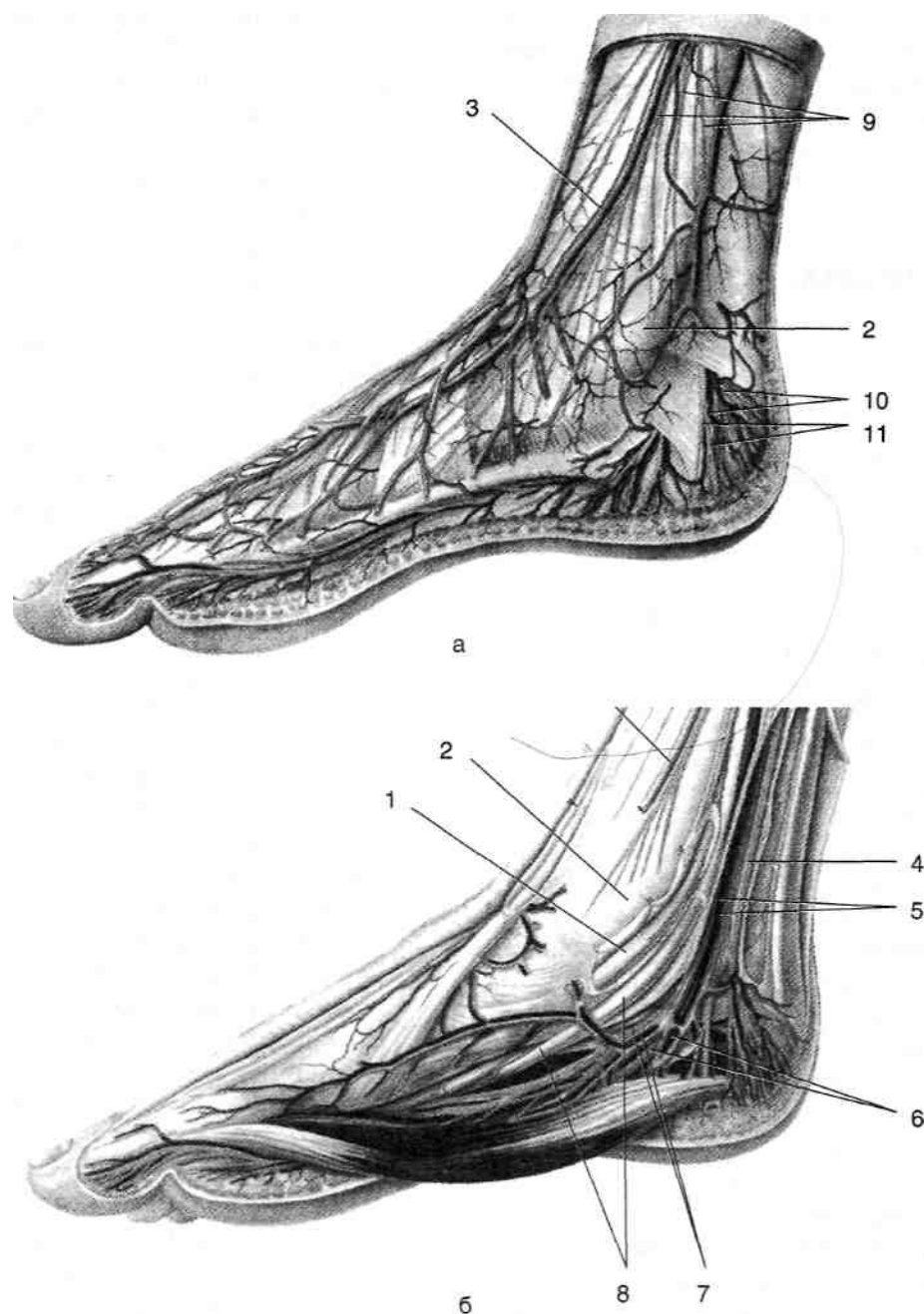


Рис. 3-54. Поверхностные (а) и глубокие (б) сосуды и нервы области медиальной лодыжки. 1 — сухожилия задней большеберцовой мышцы, 2 — медиальная лодыжка, 3 — большая подкожная вена ноги, 4 — большеберцовый нерв, 5 — задние большеберцовые артерия и вены, 6 — латеральные подошвенные артерия, вены и нерв, 7 — медиальные подошвенные артерия, вены и нерв, 8 — сухожилие длинного сгибателя пальцев, 9 — медиальные кожные ветви подкожного нерва голени, 10 — пяточные ветви задней большеберцовой артерии и пяточная сеть, 11 — медиальные пяточные ветви большеберцового нерва. (Из: Золотко Ю.Л. Атлас топографической анатомии человека. — М., 1976.)

ОБЛАСТЬ ЛАТЕРАЛЬНОЙ ЛОДЫЖКИ

Область латеральной лодыжки (*regio malleolaris lateralis*) соответствует расположению наружной лодыжки.

Послойная топография области латеральной лодыжки. 1. Кожа (*cutis*) тонкая, легко собирается в складку.

Жировые отложения (*panniculus adiposus*) выражены слабо, содержат подкожную сумку латеральной лодыжки (*bursa subcutanea malleoli lateralis*).

В толще поверхностной фасции (*fascia superficialis*) позади латеральной лодыжки расположены поверхностные сосуды и нервы (рис. 3-55).

• Латеральная лодыжковая сеть (*rete malleolaris lateralis*) образована разветвле-

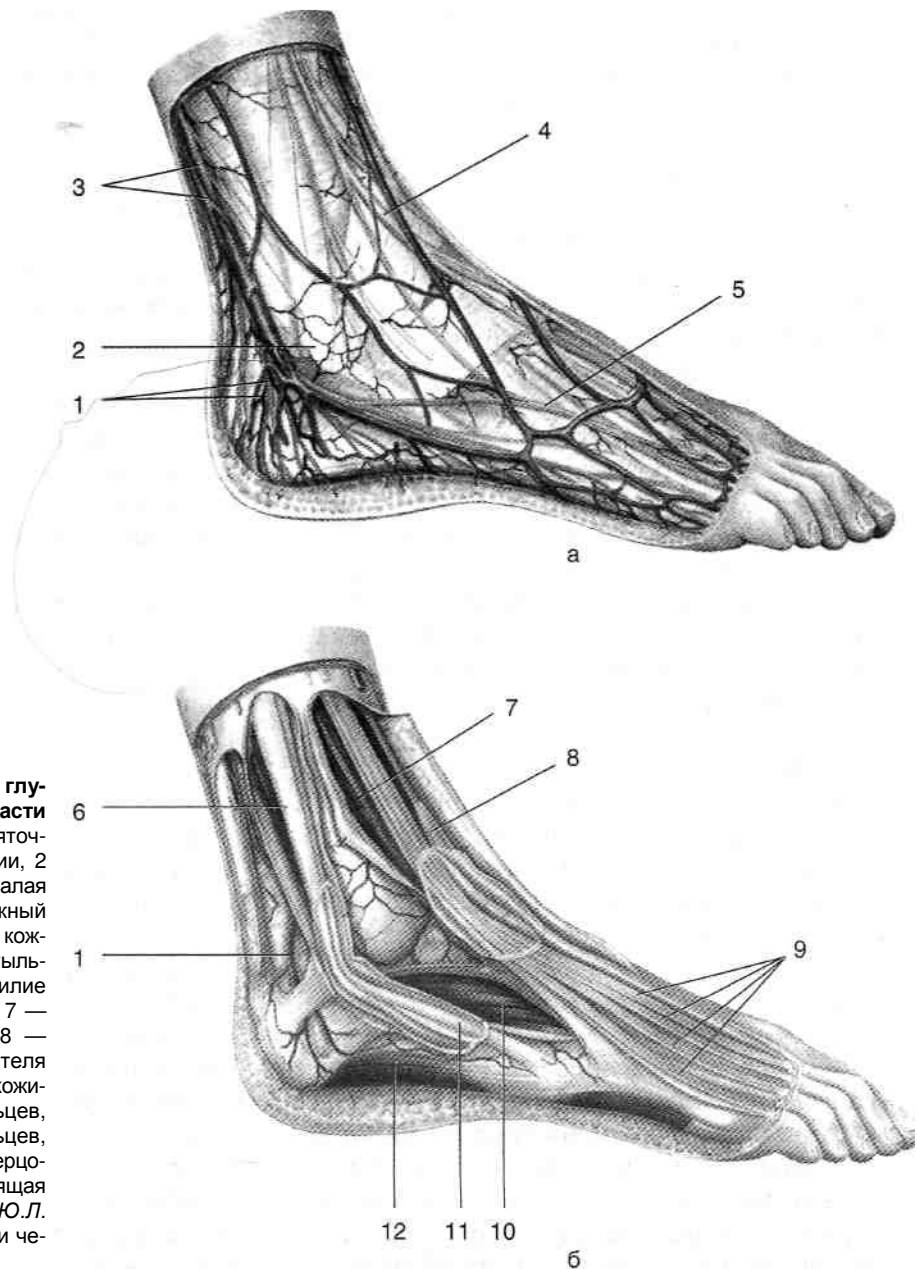


Рис. 3-55. Поверхностные (а) и глубокие (б) сосуды и нервы области латеральной лодыжки. 1 — пяточные ветви малоберцовой артерии, 2 — латеральная лодыжка, 3 — малая подкожная вена ноги и икроножный нерв, 4 — медиальный тыльный кожный нерв, 5 — промежуточный тыльный кожный нерв, 6 — сухожилие длинной малоберцовой мышцы, 7 — третья малоберцовая мышца, 8 — сухожилие длинного разгибателя большого пальца стопы, 9 — сухожилия длинного разгибателя пальцев, 10 — короткий разгибатель пальцев, 11 — сухожилие короткой малоберцовой мышцы, 12 — мышца, отводящая мизинец стопы. (Из: Золотко Ю.Л. Атлас топографической анатомии человека. — М., 1976.)

ниями передней наружной лодыжковой артерии (*a. malleolaris anterior lateralis*), отходящей от передней большеберцовой артерии (*a. tibialis anterior*), прободающей ветви (*ramus perforans*) и латеральных лодыжковых ветвей (*aa. malleolares laterales*), отходящих от малоберцовой артерии (*a. peronea*). • Икроножный нерв (*n. suralis*) и малая подкожная вена ноги (*v. saphena parva*).

Проекция икроножного нерва и малой подкожной вены ноги — линия, проведённая от точки, расположенной на середине расстояния между наружной лодыжкой и пяточным сухожилием, к бугристости V плюсневой кости. 4. Собственная фасция в области латеральной лодыжки представляет собой продолжение фасции голени (*fascia cruris*), снизу переходит в фасцию тыла стопы (*fascia dorsalis pedis*) и в подошвенный апоневроз (*aponeurosis plantaris*). Утолщаясь, фасция образует верхний и нижний удерживатели сухожилий малоберцовых мышц.

- Верхний удерживатель сухожилий малоберцовых мышц (*retinaculum musculorum peroneorum superius*) тянется от латеральной лодыжки к пяточному бугру. Под верхним удерживателем сухожилий малоберцовых мышц проходит общее синовиальное влагалище малоберцовых мышц (*vagina synovialis mm. perineorum communis*), начинающееся на 4—5 см выше наружной лодыжки. В общем синовиальном влагалище малоберцовых мышц спереди проходит сухожилие короткой малоберцовой мышцы (*m. peroneus brevis*), а сзади — длинной малоберцовой мышцы (*m. peroneus longus*).
- Нижний удерживатель сухожилий малоберцовых мышц (*retinaculum musculorum peroneorum inferius*) начинается от пяточного бугра, под наружной лодыжкой прикрепляется к латеральной поверхности пяточной кости и далее переходит в нижний удерживатель сухожилий разгибателей. Под нижним удерживателем сухожилий малоберцовых мышц общее синовиальное влагалище разделяется и продолжается отдельно по ходу сухожилий длинной и короткой малоберцовых мышц, разделённых малоберцовым блоком пяточной кости (*trochlea peronealis calcanei*). Сухожилие короткой малоберцовой мышцы проходит выше малоберцового

блока пяточной кости и прикрепляется к бугристости V плюсневой кости, синовиальное влагалище сопровождает его до выхода из-под переднего края нижнего удерживателя малоберцовых мышц. Сухожилие длинной малоберцовой мышцы огибает снизу малоберцовый блок пяточной кости и направляется на подошвенную поверхность стопы, синовиальное влагалище сопровождает его до борозды кубовидной кости. От борозды кубовидной кости до места прикрепления к основаниям I и II плюсневых костей и медиальной клиновидной кости сухожилие длинной малоберцовой мышцы проходит в подошвенном влагалище длинной малоберцовой мышцы (*vag. tendinis musculi peronei longi plantaris*).

ПЕРЕЛОМЫ В ГОЛЕНОСТОПНОЙ ОБЛАСТИ

При травмах голеностопной области возможны переломы лодыжек, а также переднего и заднего края большеберцовой кости (рис. 3-56). Чаще всего встречаются переломы лодыжек. По механизму возникновения эти переломы могут быть пронационно-абдукционными или супинационно-аддукционными.

- Пронационно-абдукционные переломы встречаются чаще всего и возникают в результате чрезмерного отведения при одновременной пронации стопы. При нагрузке на отведённую и пронированную стопу центр тяжести располагается кнутри от таранной кости, поэтому происходит чрезмерное отведение стопы и натяжение дельтовидной связки, последняя может разорваться, но чаще отрывает внутреннюю лодыжку; таранная кость при этом упирается в наружную лодыжку и отламывает её или на уровне голеностопного сустава, или, чаще, на 5—7 см выше, где малоберцовая кость имеет наименьшую толщину. При этом может произойти и разрыв межберцового синдесмоза. Стопа по отношению к голени смещается кнаружи.
- Супинационно-аддукционные переломы возникают при чрезмерном приведении и супинации стопы. При нагрузке на приведённую и супинированную стопу центр тяжести располагается кнаружи от таранной кости, поэтому происходит чрезмерное при-

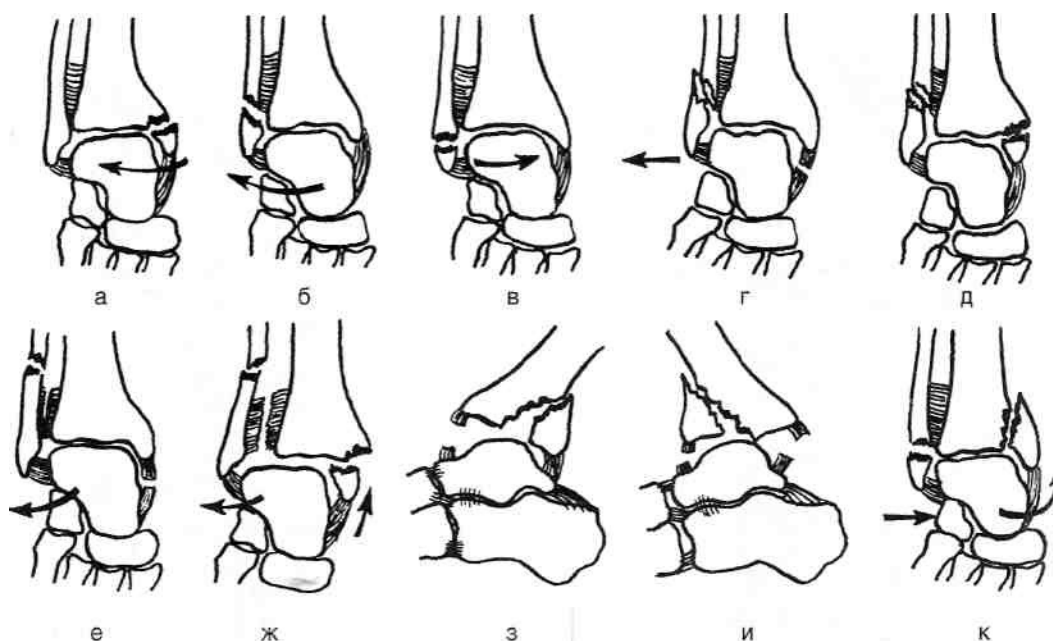


Рис. 3-56. Варианты переломов лодыжек (стрелками указано направление нагрузки), а — пронационный (абдукционный) перелом медиальной лодыжки, б — пронационный (абдукционный) перелом латеральной лодыжки, в — супинационный (аддукционный) перелом латеральной лодыжки, г — пронационный (абдукционный) перелом латеральной лодыжки с разрывом дельтовидной связки и подвывихом стопы кнаружи, д — пронационный (абдукционный) перелом обеих лодыжек с подвывихом стопы кнаружи, е — пронационный (абдукционный) перелом латеральной лодыжки с разрывом дельтовидной связки и межберцового синдесмоза, ж — пронационный (абдукционный) перелом обеих лодыжек с разрывом межберцового синдесмоза и подвывихом стопы кнаружи, з — перелом заднего края большеберцовой кости, и — перелом переднего края большеберцовой кости, к — супинационный (аддукционный) перелом обеих лодыжек. (Из: Корнилов Н.В., Грязнухин Э.Г. Травматологическая и ортопедическая помощь в поликлинике. — СПб., 1994),

ведение стопы и натяжение пяточно-малоберцовой связки, последняя может разрываться, но чаще отрывает наружную лодыжку на уровне голеностопного сустава или её верхушку; таранная кость при этом упирается во внутреннюю лодыжку и может отломить её. Стопа смещается в этих случаях внутрь и назад.

Чрезмерное сгибание стопы может привести к отрыву от заднего края большеберцовой кости фрагмента треугольной формы. Изолированные переломы заднего края большеберцовой кости, как правило, протекают без смещения. При чрезмерном разгибании стопы может произойти отрыв переднего края большеберцовой кости. Костный фрагмент при этом обычно смещается вверх и вперёд.

СТОПА

Стопа (*pes*) — дистальная часть свободной нижней конечности. Граница стопы — горизонтальная линия, проведённая через основа-

ния лодыжек. На стопе выделяют область тыла стопы (*regio dorsalis pedis*), отделённую от подошвы стопы (*regio plantaris pedis*) линиями, проведёнными от верхушек лодыжек к середине боковых поверхностей головок I и V плюсневых костей, а также области пальцев (*regg. digiti*). Основные внешние ориентиры в области стопы — латеральные и медиальные лодыжки (*malleolus lateralis et malleolus medialis*), пяточный бугор (*tuber calcaneus*), I и V плюсневые кости.

СКЕЛЕТ СТОПЫ

В состав скелета стопы входят кости предплюсны, плюсны и фаланги пальцев (рис. 3-57, 3-58).

КОСТИ ПРЕДПЛУСНЫ

Предплюсна (*tarsus*) образована семью костями. Проксимальный ряд костей предплюсны представлен таранной (*talus*), пяточной

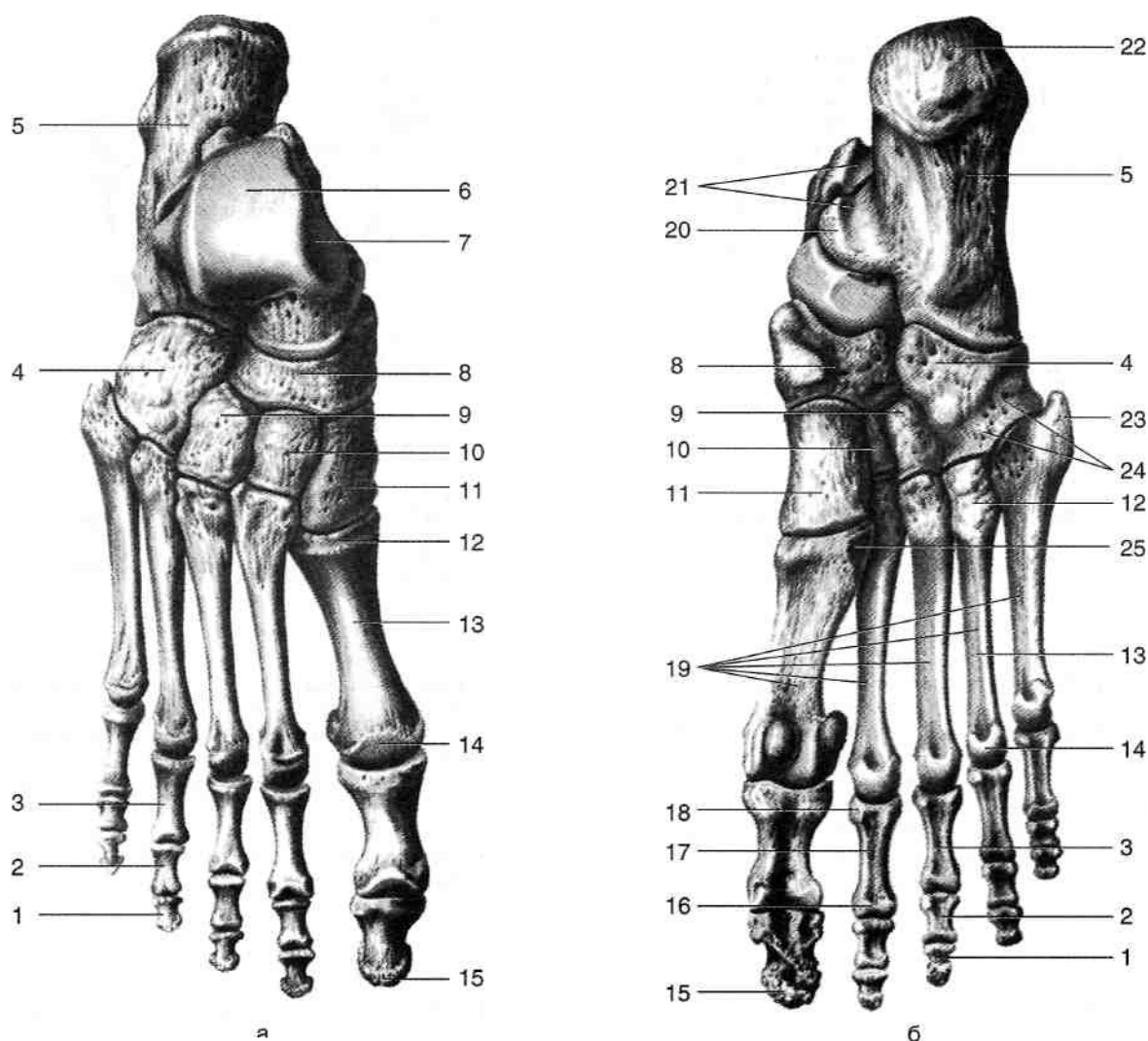


Рис. 3-57. Скелет стопы сверху (а) и снизу (б). 1 — дистальная фаланга, 2 — средняя фаланга, 3 — проксимальная фаланга, 4 — кубовидная кость, 5 — пяточная кость, 6 — блок таранной кости, 7 — таранная кость, 8 — ладьевидная кость, 9 — латеральная клиновидная кость, 10 — промежуточная клиновидная кость, 11 — медиальная клиновидная кость, 12 — основание плюсневой кости, 13 — тело плюсневой кости, 14 — головка плюсневой кости, 15 — бугристость дистальной фаланги, 16 — головка фаланги, 17 — тело фаланги, 18 — основание фаланги, 19 — плюсневые кости, 20 — опора таранной кости, 21 — борозда сухожилия сгибателя большого пальца стопы, 22 — пяточный бугор, 23 — бугристость V плюсневой кости, 24 — борозда сухожилия длинной малоберцовой мышцы, 25 — бугристость I плюсневой кости. (Из: Синельников Р.Д. Атлас анатомии человека - М., 1972. —Т. I.)

{*calcaneus*) и ладьевидной (*os naviculare*) костями.

- Таранная кость (*talus*) имеет тело (*corpus tali*), шейку (*collum tali*), головку (*caput tali*) (рис. 3-59). Головка таранной кости направлена кпереди, сочленяется с ладьевидной костью с помощью ладьевидной суставной поверхности (*facies articularis navicularis*). Тело таранной кости имеет несколько суставных поверхностей: вверху расположен блок (*trochlea tali*), для сочленения с суставной поверхностью большеберцовой кости; латерально и медиально — соответственно ла-

теральная и медиальная лодыжковые поверхности (*facies malleolaris lateralis et facies malleolaris medialis*); снизу — задняя, средняя и передняя пяточные суставные поверхности (*facies articularis calcanea posterior, media et anterior*). На задней поверхности тела таранной кости расположены борозда сухожилия длинного сгибателя большого пальца стопы (*sulcus tendinis m. flexoris hallucis longi*) и задний отросток таранной кости (*processus posterior tali*).

Пяточная кость (*calcaneus*) — самая крупная из костей предплюсны (см. рис. 3-59). На ней

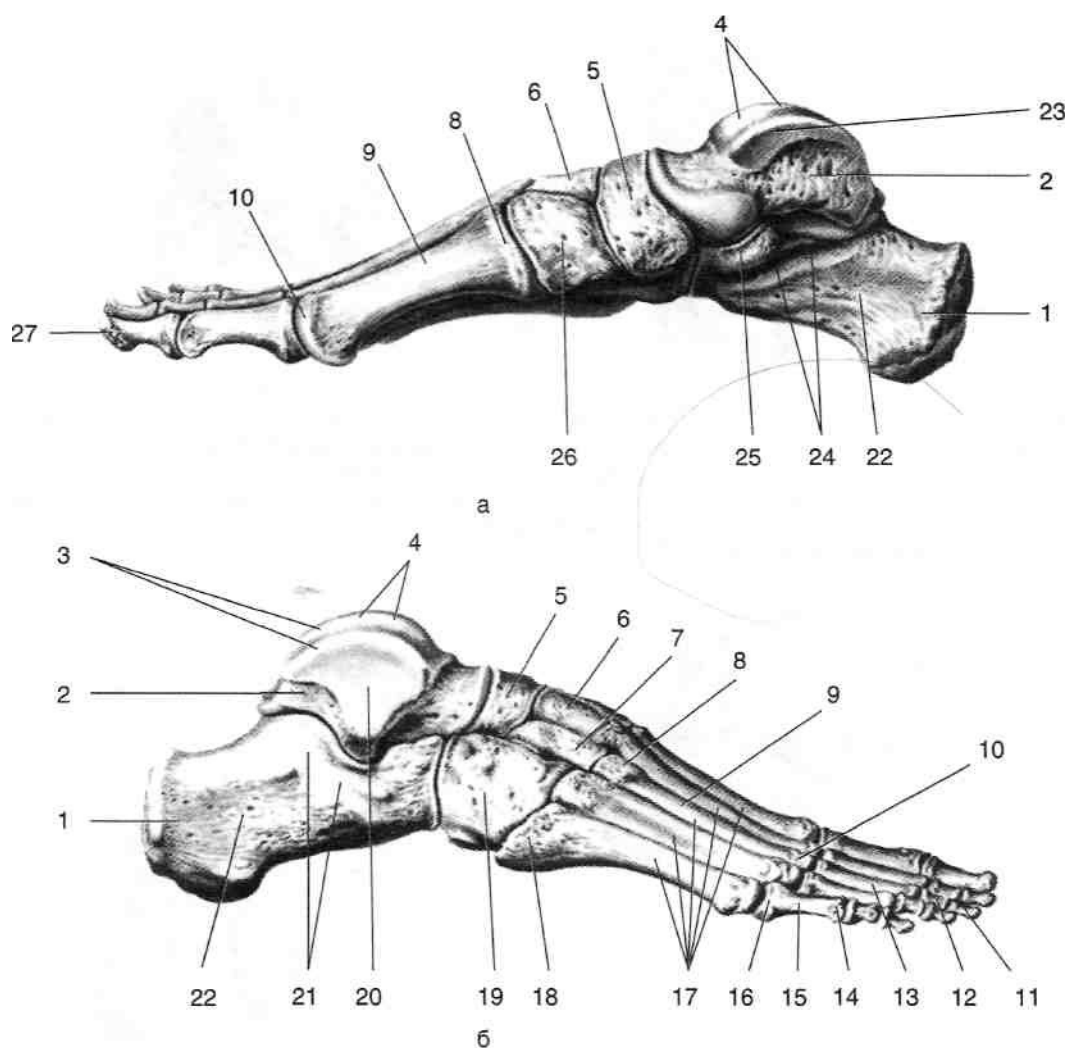


Рис. 3-58. Скелет стопы с медиальной (а) и латеральной (б) сторон. 1 — пяточный бугор, 2 — таранная кость, 3 — блок таранной кости, 4 — верхняя поверхность блока, 5 — ладьевидная кость, 6 — промежуточная клиновидная кость, 7 — латеральная клиновидная кость, 8 — основание плюсневой кости, 9 — тело плюсневой кости, 10 — головка плюсневой кости, 11 — дистальная фаланга, 12 — средняя фаланга, 13 — проксимальная фаланга, 14 — головка фаланги, 15 — тело фаланги, 16 — основание фаланги, 17 — плюсневые кости, 18 — бугристая V плюсневой кости, 19 — кубовидная кость, 20 — латеральная лодыжковая поверхность, 21 — борозда сухожилий малоберцовых мышц, 22 — пяточная кость, 23 — медиальная лодыжковая поверхность, 24 — борозда сухожилия сгибателя большого пальца стопы, 25 — опора таранной кости, 26 — медиальная клиновидная кость, 27 — бугристая дистальной фаланги. (Из: Синельников Р.Д. Атлас анатомии человека. — М., 1972. — Т. 1.)

выделяют бугор (*tuber calcanei*), к нему прикрепляется пяточное сухожилие (*tendo calcanei*). С медиальной стороны пяточной кости расположена опора таранной кости (*sustentaculum tali*), сверху к ней прилежит головка таранной кости. Ниже её проходит борозда сухожилия длинного сгибателя большого пальца стопы (*sulcus m. flexoris hallucis longi*). С латеральной стороны расположен малоберцовый блок (*trochlea peronealis*), под ним находится борозда сухожилия длинной малоберцовой мышцы (*sulcus tendinis m. peronei longi*). На верхней поверхности пяточной кости рас-

положены передняя, средняя и задняя таранные суставные поверхности (*facies articulares talater anterior, media et posterior*). • Ладьевидная кость (*os naviculare*) расположена между таранной и клиновидными костями, она образует суставы со всеми костями предплюсны, кроме пяточной (рис. 3-60). На медиальной стороне ладьевидной кости расположена бугристая (*tuberositas*) — место прикрепления задней большеберцовой мышцы (*m. tibialis posterior*). Дистальный ряд предплюсны образован четырьмя костями, расположенными, начиная с

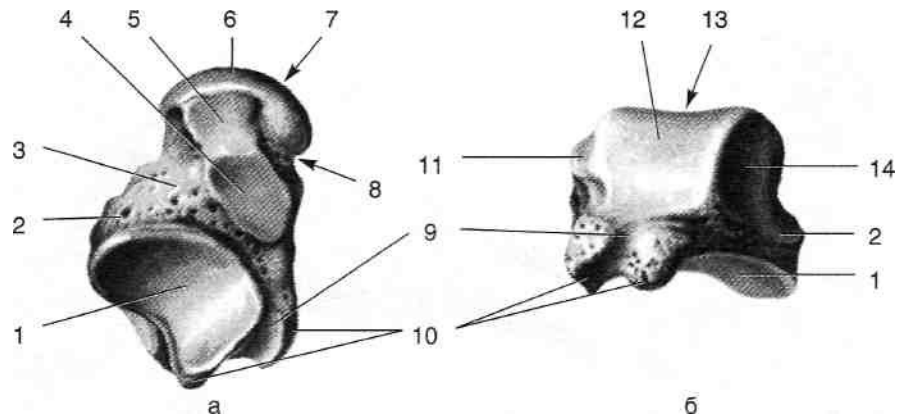


Рис. 3-59. Таранная кость снизу (а) и сверху (б). 1 — задняя пяточная суставная поверхность, 2 — латеральный отросток таранной кости, 3 — тело таранной кости, 4 — средняя пяточная суставная поверхность, 5 — передняя пяточная суставная поверхность, 6 — ладьевидная суставная поверхность, 7 — головка таранной кости, 8 — шейка таранной кости, 9 — борозда сухожилия большого пальца стопы, 10 — задний отросток таранной кости, 11 — медиальная лодыжковая поверхность, 12 — блок таранной кости, 13 — верхняя поверхность блока, 14 — латеральная лодыжковая поверхность. (Из: Синельников Р.Д. Атлас анатомии человека. — М., 1972. — Т. I.)

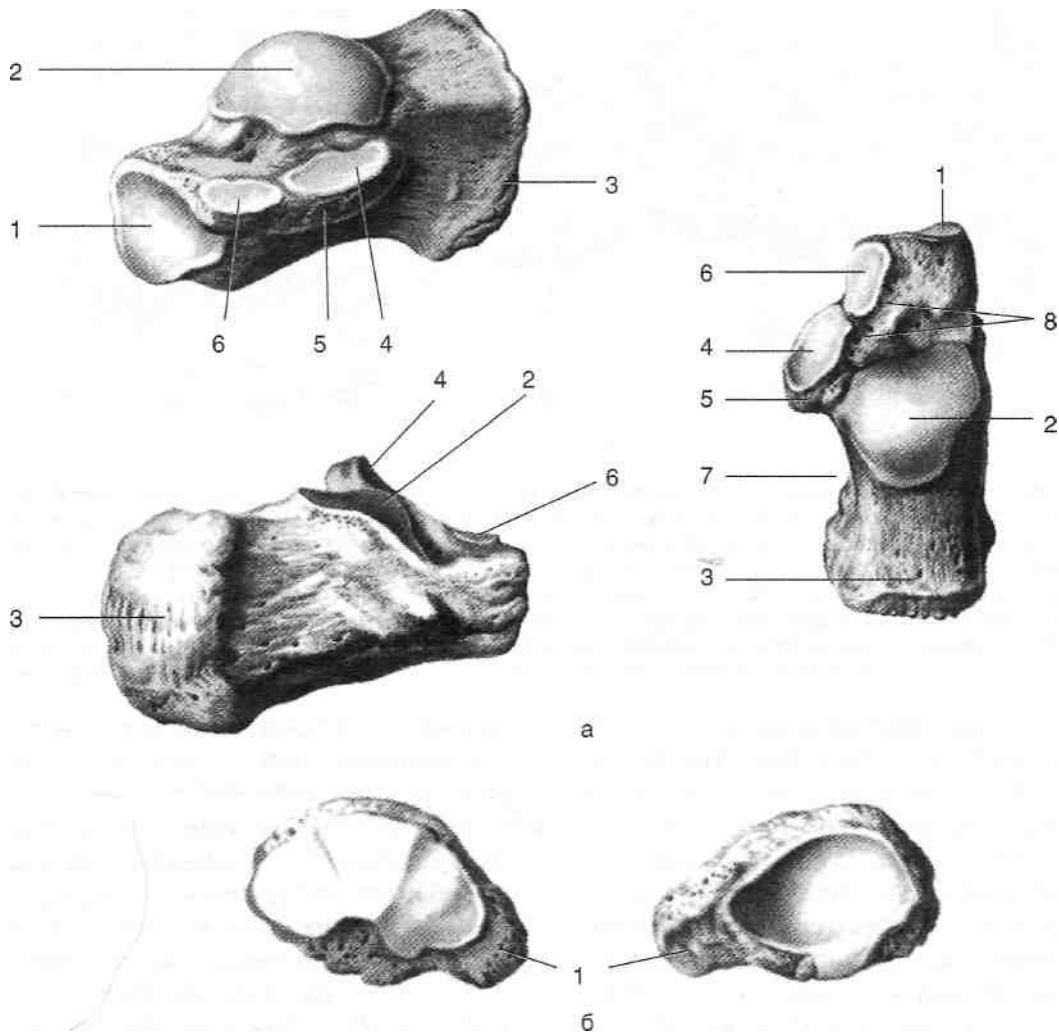


Рис. 3-60. Пяточная и ладьевидная кости, а — пяточная кость: 1 — кубовидная суставная поверхность, 2 — задняя таранная суставная поверхность, 3 — пяточный бугор, 4 — средняя таранная суставная поверхность, 5 — опора таранной кости, 6 — передняя таранная суставная поверхность, 7 — борозда сухожилия сгибателя большого пальца стопы, 8 — борозда пяточной кости; **б — ладьевидная кость:** 1 — бугристость ладьевидной кости. (Из: Синельников Р.Д. Атлас анатомии человека. — М., 1972. — Т. I.)

медиальной стороны, в следующем порядке: медиальная клиновидная кость *{os cuneiforme mediate}*, промежуточная клиновидная кость *{os cuneiforme intermedium}*, латеральная клиновидная кость *{os cuneiforme laterale}*, кубовидная кость *{os cuboideum}*. Клиновидные кости сзади сочленяются с ладьевидной костью, а спереди — соответственно с I, II и III плюсневыми костями *{ossa metatarsalia I, II et III}*. Кубовидная кость сочленяется сзади с пяточной костью *{calcaneus}*, медиально — с ладьевидной *{os navicular}* и латеральной клиновидной костями *{os cuneiforme laterale}*, а спереди — с IV и V плюсневыми костями *{ossa metatarsalia IV et V}*. На нижней поверхности кубовидной кости расположена косо идущая борозда сухожилия длинной малоберцовой мышцы *{sulcus tendinis m. peronei longi}*.

КОСТИ ПЛЮСНЫ

Скелет плюсны *{metatarsus}* состоит из пяти плюсневых костей *{ossa metatarsi}*. Каждая кость имеет основание, тело и головку *{basis, corpus et caput}*. На основании I и V плюсневых костей расположены бугристости *{tuberositas ossis metatarsalis I et V}* — легко пальпируемые ориентиры на стопе.

КОСТИ ПАЛЬЦЕВ СТОПЫ

Пальцы стопы *{digiti pedis}* состоят из отдельных фаланг *{phalanges digitorum}*, аналогичных фалангам кисти. I палец состоит из двух фаланг, остальные пальцы — из трёх. Различают проксимальную среднюю и дистальную фаланги *{phalanx proximalis, media et distalis}*. Каждая фаланга имеет основание *{basis}*, тело *{corpus}* и головку *{caput}*.

СУСТАВЫ СТОПЫ

ПОДТАРАННЫЙ СУСТАВ

Подтаранный сустав *{articulatio subtalaris}* (рис. 3-61) образуют задняя пяточная суставная поверхность таранной кости *{facies articularis calcanea posterior tali}* и задняя таран-

ная суставная поверхность пяточной кости *{facies articularis talaris posterior calcanei}*. Суставную капсулу, прикрепляющуюся по краям суставных хрящей, укрепляют:

- Межкостная таранно-пяточная связка *{lig. talocalcaneum interosseum}*, расположенная в пазухе предплюсны *{sinus tarsi}*. Связка соединяет борозду пяточной кости *{sulcus calcanei}* с бороздой таранной кости *{sulcus tali}*.
- Латеральная таранно-пяточная связка *{lig. talocalcaneum laterale}*, натянутая от верхней поверхности шейки таранной кости к верхнелатеральной поверхности пяточной кости (рис. 3-62).
- Медиальная таранно-пяточная связка *{lig. talocalcaneum mediate}*, натянутая от заднего отростка таранной кости к опоре таранной кости (см. рис. 3-62). Движения в подтаранном суставе возможны только вместе с движениями в таранно-пяточно-ладьевидном суставе.

ТАРАННО–ПЯТОЧНО–ЛАДЬЕВИДНЫЙ И ПЯТОЧНО–КУБОВИДНЫЙ СУСТАВЫ

Таранно-пяточно-ладьевидный сустав *{articulatio talocalcaneonavicularis}* образуют головка таранной кости и суставная ямка, образованная из передней и средней таранных суставных поверхностей пяточной кости и задней вогнутой суставной поверхности ладьевидной кости (см. рис. 3-61). Сустав укреплен таранно-ладьевидной связкой *{lig. talonavicularis}*, натянутой между шейкой таранной кости и ладьевидной костью, и подошвенной пяточно-ладьевидной связкой *{lig. calcaneonavicularis plantaris}*, натянутой от опоры таранной кости к ладьевидной кости (рис. 3-63). Движения в таранно-пяточно-ладьевидном суставе осуществляются одновременно с движениями в подтаранном суставе и происходят преимущественно вокруг сагиттальной оси — пронация-супинация (13°), но также возможны приведение-отведение вокруг вертикальной оси, определяемое приближением и удалением носка стопы от срединной плоскости в пределах 12,7°, а также незначительное сгибание-разгибание (до 5,8°).

Пяточно-кубовидный сустав *{articulatio calcaneocuboidea}* образован кубовидной сустав-

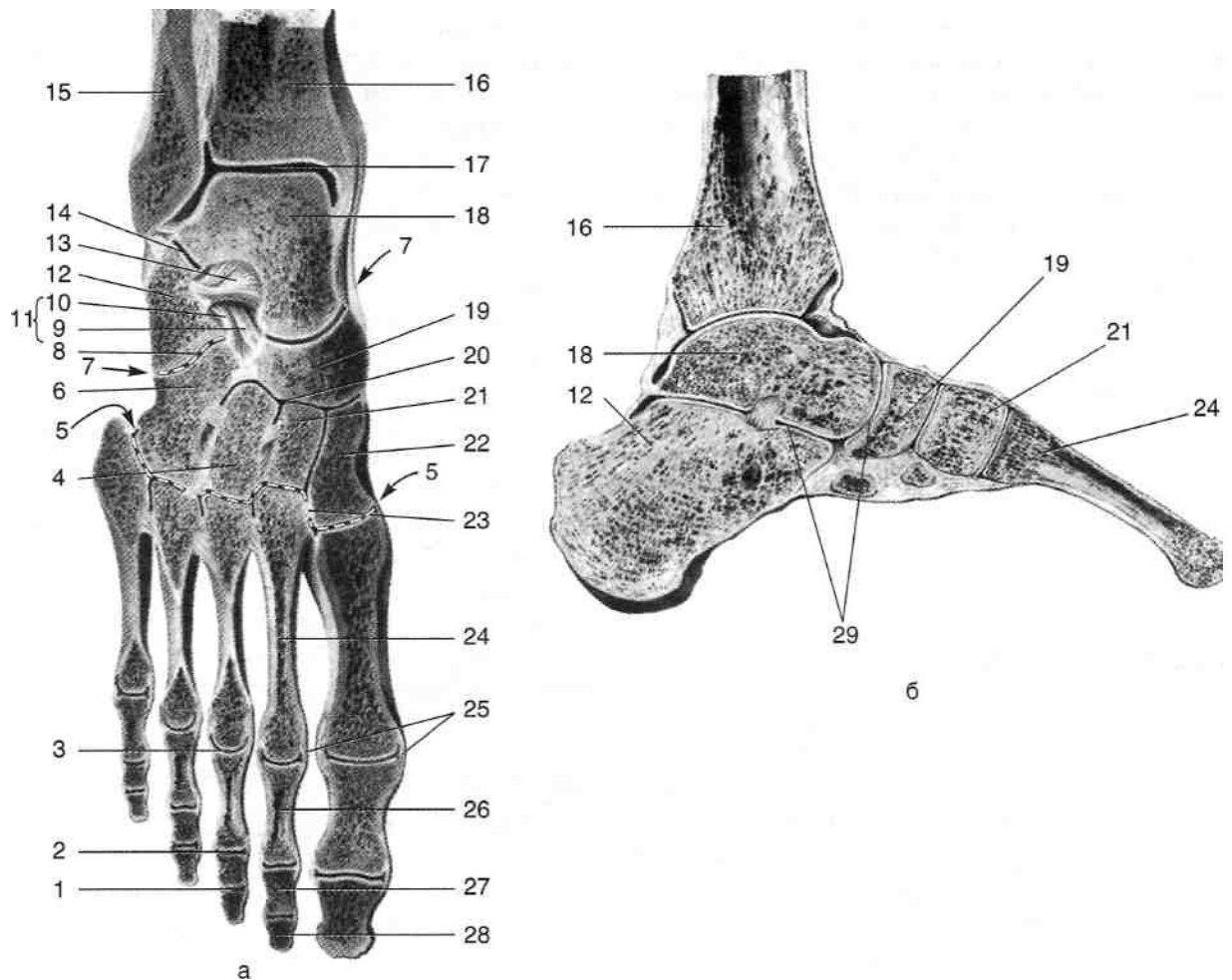


Рис. 3-61. Голенистоопный сустав и суставы стопы на фронтальном (а) и сагитальном (б) распилах. 1 — дистальный межфаланговый сустав, 2 — проксимальный межфаланговый сустав, 3 — плюснефаланговый сустав, 4 — латеральная клиновидная кость, 5 — предплюсне-плюсневые суставы, 6 — кубовидная кость, 7 — поперечный сустав стопы, 8 — пяточно-кубовидный сустав, 9 — пяточно-ладьевидная связка, 10 — пяточно-кубовидная связка, 11 — раздвоенная связка, 12 — пяточная кость, 13 — межкостная таранно-пяточная связка, 14 — подтаранный сустав, 15 — малоберцовая кость, 16 — большеберцовая кость, 17 — голенистоопный сустав, 18 — таранная кость, 19 — ладьевидная кость, 20 — клиноладьевидный сустав, 21 — промежуточная клиновидная кость, 22 — медиальная клиновидная кость, 23 — межкостные клиноплюсневые связки, 24 — плюсовая кость, 25 — коллатеральные связки, 26 — проксимальная фаланга, 27 — средняя фаланга, 28 — дистальная фаланга, 29 — таранно-пяточно-ладьевидный сустав. (Из: Синельников Р.Д. Атлас анатомии человека. — М., 1972. — Т. I.)

ной поверхностью пяточной кости (*facies articularis cuboidea calcanei*) и задней суставной поверхностью кубовидной кости (*os cuboideum*). Суставные поверхности имеют седловидную форму, выпуклостью обращенную назад. Суставная капсула с подошвенной стороны укреплена связками.

- Длинной подошвенной связкой (*lig. plantare longum*), натянутой от пяточного бугра к основаниям плюсневых костей. Связка перекидывается через борозду сухожилия длинной малоберцовой мышцы (*sulcus tendinis m. peronei longi*), образуя фиброзный канал.

- Подошвенной пяточно-кубовидной связкой (*lig. calcaneocuboideum plantare*), прилегающей непосредственно к капсуле сустава и соединяющей подошвенные поверхности пяточной и кубовидной костей. Таранно-пяточно-ладьевидный сустав (*articulatio tolocalcaneonavicularis*) и пяточно-кубовидный сустав (*articulatio calcaneocuboidea*) в совокупности образуют поперечный сустав предплюсны [*articulatio tarsi transversa, Chopart (Шонара)*] (см. рис. 3-61). Суставные щели поперечного сустава предплюсны проецируются на линии, проведенной от точки, расположенной на расстоянии 2—3 см дистальнее ме-

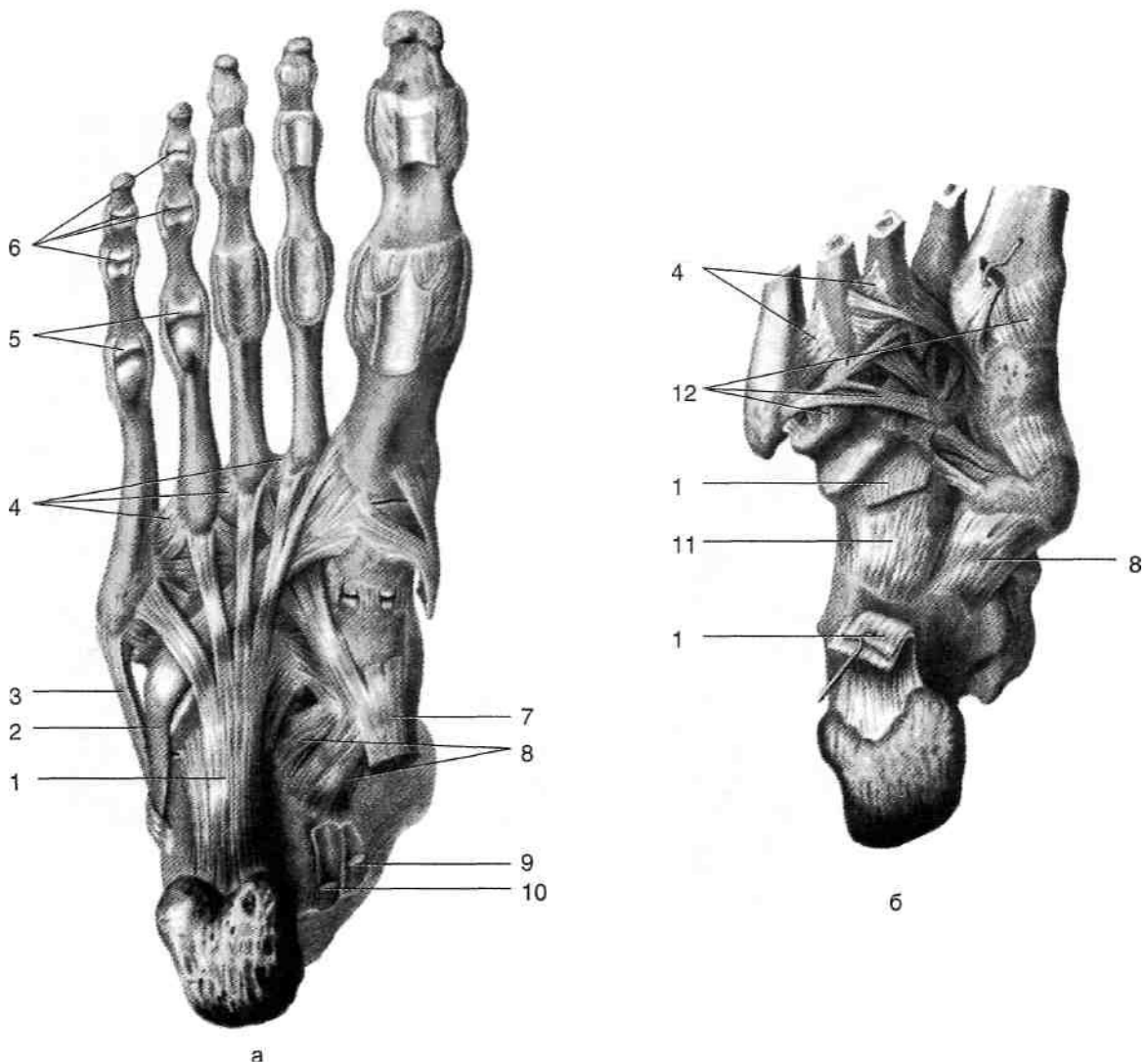


Рис. 3-62. Поверхностные (а) и глубокие (б) связки голеностопного сустава и суставов стопы. 1 — длинная подошвенная связка, 2 — сухожилие длинной малоберцовой мышцы, 3 — сухожилие короткой малоберцовой мышцы, 4 — подошвенные плюсневые связки, 5 — плюснефаланговые суставы, 6 — межфаланговые суставы, 7 — сухожилие задней большеберцовой мышцы, 8 — подошвенная пяточно-ладьевидная связка, 9 — сухожилие длинного сгибателя пальцев, 10 — сухожилие длинного сгибателя большого пальца стопы, 11 — пяточно-кубовидная связка, 12 — подошвенные предплюсневые связки. (Из: Синельников Р.Д. Атлас анатомии человека. — М., 1972. — Т. I.)

диальной лодыжки, к точке, расположенной на расстоянии 4—4,5 см дистальнее латеральной лодыжки.

Поперечный сустав предплюсны укреплен, помимо мелких связок, раздвоенной связкой (*lig. bifurcatum*), состоящей из двух связок — пяточно-кубовидной (*lig. calcaneocuboideum*) и пяточно-ладьевидной (*lig. calcaneonaviculare*). Раздвоенную связку считают «ключом» поперечного сустава предплюсны, так как она особенно прочно удерживает прилегающие кости и при операции вычленения в этом суставе только после её пересечения удаляемая часть может быть свободно удалена.

КЛИНОЛАДЬЕВИДНЫЙ СУСТАВ

Клиноладьевидный сустав (*articulatio cuneonavicularis*) имеет сложное строение, в его образовании участвуют ладьевидная, три клиновидные и кубовидная кости (см. рис. 3-61). Суставная щель между клиновидной и ладьевидной костями имеет поперечное направление, от неё вперёд отходят суставные щели между медиальной, промежуточной и латеральной клиновидными костями, латеральной клиновидной и кубовидной костями; назад отходит суставная щель между ладьевидной и кубовидной костями. Суставная капсула кли-

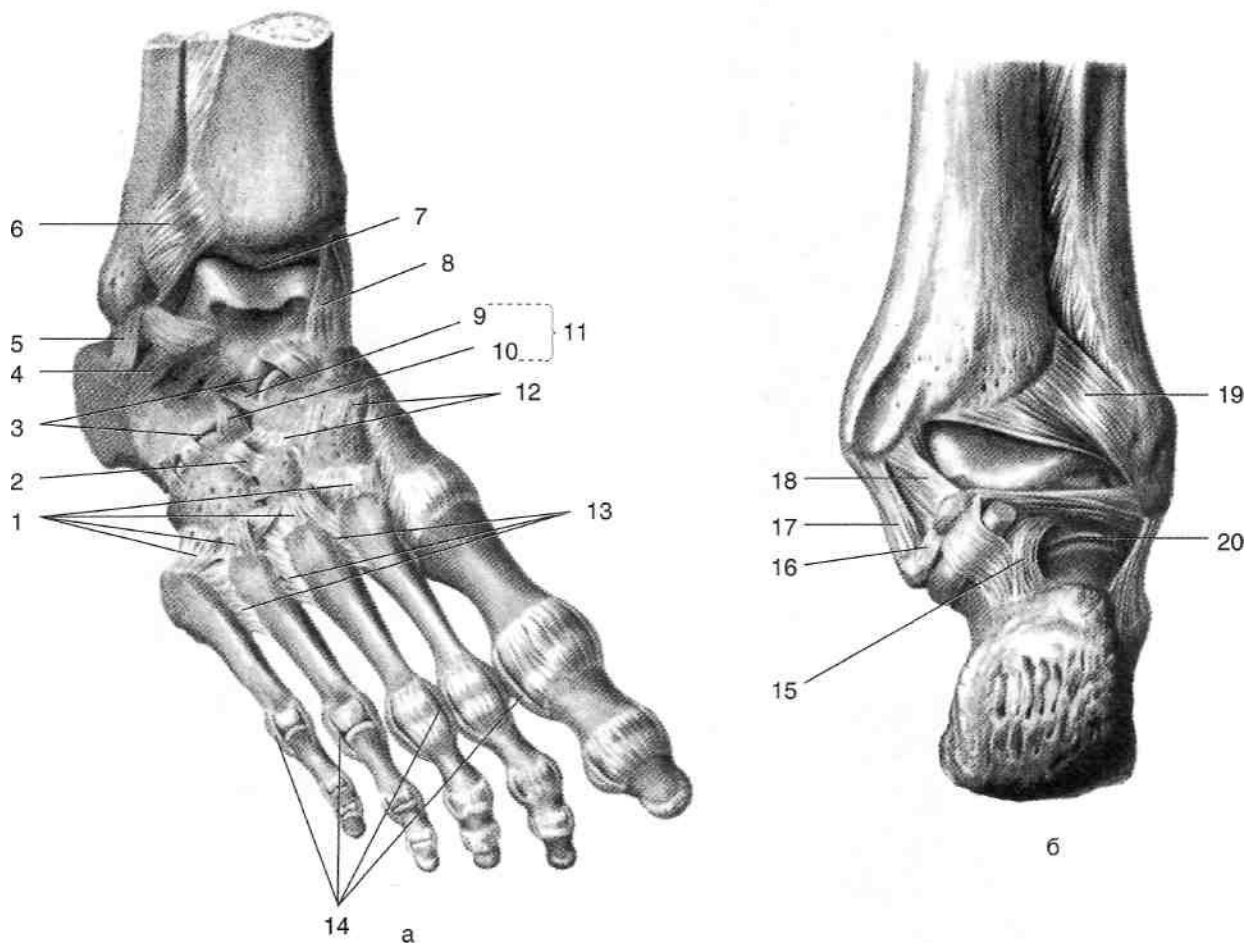


Рис. 3-63. Связки суставов стопы спереди (а) и сзади (б). 1 — тыльные предплюсне-плюсневые связки, 2 — тыльная клинокубовидная связка, 3 — поперечный сустав предплюсны, 4 — латеральная таранно-пяточная связка, 5 — пяточно-малоберцовая связка, 6 — передняя межберцовая связка, 7 — голеностопный сустав, 8 — большеберцово-ладье-видная часть дельтовидной связки, 9 — пяточно-ладьевидная связка, 10 — пяточно-кубовидная связка, 11 — раздвоенная связка, 12 — тыльные клиноладьевидные связки, 13 — тыльные плюсневые связки, 14 — коллатеральные связки, 15 — задняя таранно-пяточная связка, 16 — медиальная таранно-пяточная связка, 17 — большеберцово-пяточная часть дельтовидной связки, 18 — задняя большеберцово-таранная часть дельтовидной связки, 19 — задняя межберцовая связка, 20 — подтаранный сустав. (Из: Синельников Р.Д. Атлас анатомии человека. — М., 1972. — Т. 1.)

ноладьевидного сустава укреплена тыльными и (см. рис. 3-61). Суставные поверхности плоские, подошвенными клиноладьевидными связками за исключением сустава между медиальной (*ligg. cuneonavicularia dorsalia et plantaria*) (см. рис. 3-63).

ПРЕДПЛУСНЕ-ПЛУСНЕВЫЕ СУСТАВЫ

Предплюсне-плюсневые суставы [*articulationes tarsometatarsae, Lisfranci (Лисфранка)*] образованы суставными поверхностями клино-плюсневых связок (*ligg. tarsometatarsae dorsalia et plantaria*; см. рис. 3-63), укрепляющих капсулы видных и кубовидной костей и суставными поверхностями оснований плюсневых костей клиноплюсневой связкой

клиновидной и I плюсневой костями, имеющего седловидную форму. Необходимо помнить, что II плюсневая кость значительно вдаётся в проксимальном направлении за счёт уменьшения II клиновидной кости, вследствие чего при вычленении в этом суставе необходимо вычертить ножом П-образную нишу. Помимо ряда тыльных и подошвенных предплюсне-плюсневых связок (*ligg. tarsometatarsae dorsalia et plantaria*); см. рис. 3-63), суставы укреплены межкостной

(*lig. cuneometatarsium interosseum*). натянутой между медиальной поверхностью основания II плюсневой кости и наружной поверхностью I клиновидной кости; данную связку считают «ключом» предплюсне-плюсневых суставов. Суставные щели предплюсне-плюсневых суставов проецируются на линию, проведённую от точки, расположенной позади основания V плюсневой кости, к точке, расположенной на 2,5 см дистальнее бугристости ладьевидной кости.

Движения в подтаранном суставе, поперечном суставе предплюсны, клиноладьевидном и предплюсне-плюсневом суставах невелики по объёму, но в сумме позволяют выполнить пронацию и супинацию переднего отдела стопы до 55°.

ПЛЮСНЕФАЛАНГОВЫЕ СУСТАВЫ

Плюснефаланговые суставы (*articulatio metatarsophalangeae*) образованы суставными поверхностями головок плюсневых костей и оснований проксимальных фаланг пальцев стопы. Суставные капсулы укреплены с подошвенной стороны подошвенными (*ligg. plantaria*), а с боков — коллатеральными связками (*ligg. collateralia*). Плюснефаланговые суставы относят к шаровидным суставам, в них возможны сгибание до 35°, разгибание до 55°, а также в небольших пределах отведение и приведение.

МЕЖФАЛАНГОВЫЕ СУСТАВЫ СТОПЫ

Межфаланговые суставы стопы (*articulationes interphalangeae pedis*) образованы суставными поверхностями головок и оснований смежных фаланг. Их суставные капсулы, как и у плюснефаланговых суставов, укреплены коллатеральными связками (*ligg. collateralia*) и подошвенными связками (*ligg. plantaria*). Межфаланговые суставы относятся к блоковидным, в них возможны сгибание и разгибание.

СВОДЫ СТОПЫ

Соединённые малоподвижными суставами, кости предплюсны и плюсны расположены в виде дуг, направленных выпуклой стороной вверх и называемых сводами. По этой при-

чине стопа опирается на землю в основном тремя точками: пяточным бугром и головками I и V плюсневых костей. Различают пять продольных и два поперечных свода стопы.

- В образовании продольных сводов стопы принимают участие кости предплюсны и все пять плюсневых костей. В образовании трёх медиальных продольных сводов участвуют I, II или III плюсневые кости и соответственно медиальная, промежуточная или латеральная клиновидная кость, а также таранная и пяточная кости. Два латеральных продольных свода образованы IV и V плюсневыми, кубовидной и пяточной костями. Наиболее длинный и высокий второй продольный свод, в его образовании участвует II плюсневая кость, наиболее короткий и низкий пятый свод, в его образовании участвует V плюсневая кость.
- Если соединить между собой высшие точки продольных сводов, то образуется поперечный свод стопы, приходящийся на уровень клиновидных и кубовидной костей. Вершина этого свода приходится на промежуточную клиновидную кость. На уровне головок плюсневых костей также формируется поперечный свод, в связи с этим при маленькой нагрузке на стопу опора происходит преимущественно на головки I и V плюсневых костей. При увеличении нагрузки на стопу вследствие давления сверху своды уплощаются. Это приводит к тому, что при перенесении всей тяжести тела на одну стопу последняя опирается не только головками I и V плюсневых костей, но и головками II—IV, а также основанием V плюсневой кости. Благодаря пружинящему действию связочного аппарата стопы после снятия с неё тяжести тела все своды вновь приобретают прежнюю выпуклость.

Таким образом, можно считать, что наружный продольный свод стопы выполняет в основном опорную функцию, а внутренние продольные — рессорную. После длительной ходьбы в результате переутомления мышц и растяжения связочного аппарата стопа на некоторый период несколько, а иногда и значительно уплощается.

Своды стопы укреплены связками и мышцами. Поперечный свод стопы поддерживается за счёт связок и мышц, имеющих поперечное направление, в их числе:

- Глубокая поперечная плюсневая связка (*lig metatarsium transversum profundum*), натянутая между головками плюсневых костей.
- Сухожилие длинной малоберцовой мышцы (*tendo m. peronei longi*), пересекающее в косом направлении подошву и прикрепляющееся к основанию I плюсневой кости. Тем самым сухожилие сближает I и V плюсневые кости, формируя выпуклость поперечного свода.
- Поперечная головка приводящей мышцы большого пальца стопы (*caput transversum m. adductoris hallucis*), сокращающая поперечник стопы в области плюсневых костей. Продольный свод стопы поддерживается за счёт связок и мышц, имеющих преимущественно продольное направление, в их числе:
 - Подошвенный апоневроз (*aponeurosis plantaris*), укорачивающий стопу.
 - Длинная подошвенная связка (*lig. plantare longum*), подтягивающая плюсневые кости к пяточному бугру.
 - Передняя большеберцовая мышца (*m. tibialis anterior*), тянущая среднюю часть стопы вверх и тем самым увеличивающая продольный свод.

МЫШЦЫ СТОПЫ

На стопе различают мышцы тыльной и подошвенной поверхностей.

МЫШЦЫ ТЫЛА СТОПЫ

На тыле стопы расположены разгибатели пальцев.

- Короткий разгибатель пальцев (*m. extensor digitorum brevis*) начинается от верхней и латеральной поверхностей передней части пяточной кости, направляется вперёд и, разделившись на три сухожилия, присоединяется к сухожилиям длинного разгибателя пальцев, направляющимся ко II—IV пальцам (рис. 3-64).
- Короткий разгибатель большого пальца стопы (*m. extensor hallucis brevis*) начинается от верхней поверхности передней части пяточной кости. Его сухожилие прикрепляется к тыльной поверхности основания проксимальной фаланги большого пальца стопы (см. рис. 3-64).

МЫШЦЫ ПОДОШВЫ СТОПЫ

Различают три группы мышц подошвы: медиальную, латеральную и среднюю. Эти группы занимают соответственно три одноимённых фасциальных ложа, покрытых снизу подошвенным апоневрозом и отделённых друг от друга межмышечными перегородками.

Медиальная группа

Медиальная группа мышц стопы представлена мышцей, отводящей большой палец, и коротким сгибателем большого пальца (рис. 3-65, 3-66).

- Мышца, отводящая большой палец стопы (*m. abductor hallucis*), расположена по внутреннему краю стопы, начинается от медиальной поверхности бугра пяточной кости и от подошвенного апоневроза, прикрепляется к медиальной поверхности основания проксимальной фаланги большого пальца стопы. Отводит большой палец от срединной линии подошвы в медиальном направлении. Иннервирует мышцу медиальный подошвенный нерв (*n. plantaris medialis*).
- Короткий сгибатель большого пальца стопы (*m. flexor hallucis brevis*) имеет две головки, между которыми располагается сухожилие длинного сгибателя большого пальца. Мышца начинается от клиновидных костей и медиальной части подошвенной поверхности кубовидной кости и прикрепляется двумя сухожилиями к основанию проксимальной фаланги большого пальца стопы. Сгибает большой палец стопы в плюснефаланговом суставе. Медиальную и латеральную головки иннервируют соответственно медиальный и латеральный подошвенные нервы (*nn. plantares medialis et lateralis*).

Латеральная группа

Латеральная группа мышц стопы представлена мышцей, отводящей мизинец, коротким сгибателем мизинца и мышцей, противопоставляющей мизинец (см. рис. 3-65, 3-66).

- Мышца, отводящая мизинец (*m. abductor digiti minimi*), начинается от подошвенной поверхности пяточного бугра, основания V плюсневой кости и подошвенного апоневроза, окаймляет наружный край стопы и прикрепляется к латеральной поверхности

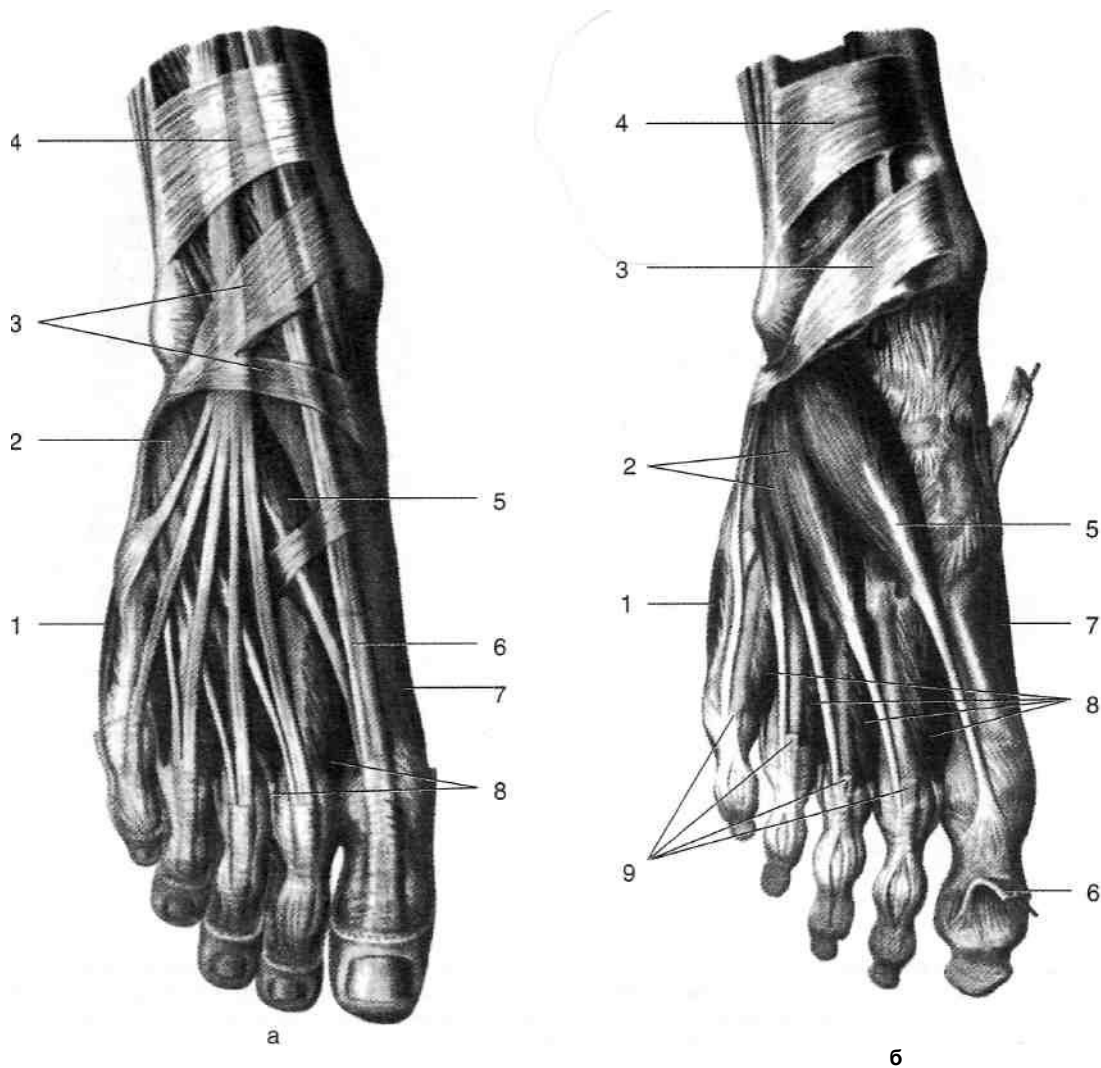


Рис. 3-64. Поверхностные (а) и глубокие (б) мышцы тыла стопы. 1 — мышца, отводящая мизинец стопы, 2 — короткий разгибатель пальцев, 3 — нижний удерживатель сухожилий разгибателей, 4 — верхний удерживатель сухожилий разгибателей, 5 — короткий разгибатель большого пальца стопы, 6 — сухожилие длинного разгибателя большого пальца стопы, 7 — мышца, отводящая большой палец стопы, 8 — тыльные межкостные мышцы, 9 — сухожилие длинного разгибателя пальцев. (Из: Синельников Р.Д. Атлас анатомии человека. — М., 1972. — Т. I.)

основания проксимальной фаланги мизинца стопы. Мышца сгибает и отводит проксимальную фалангу. Иннервирует мышцу латеральный подошвенный нерв (*n. plantaris lateralis*).

Короткий сгибатель мизинца (*m. flexor digiti minimi brevis*) расположен медиальнее мышцы, отводящей мизинец. Начинается от подошвенной поверхности V плюсневой кости, длинной подошвенной связки и прикрепляется к основанию проксимальной фаланги мизинца стопы. Сгибает проксимальную фалангу мизинца. Иннервирует мышцу латеральный подошвенный нерв (*n. plantaris lateralis*).

Мышца, противопоставляющая мизинец (*m. opponens digiti minimi*), начинается от длин-

ной подошвенной связки и прикрепляется к наружной поверхности V плюсневой кости. Участвует в укреплении латерального продольного свода стопы. Иннервирует мышцу латеральный подошвенный нерв (*n. plantaris lateralis*).

Средняя группа

Мышцы этой группы расположены в четыре слоя.

1. В первом слое расположен короткий сгибатель пальцев (*m. flexor digitorum brevis*) (см. рис. 3-65). Мышца начинается от пяточного бугра, образует четыре сухожилия, каждое из которых делится на две ножки, прикрепляющиеся к средним фалангам

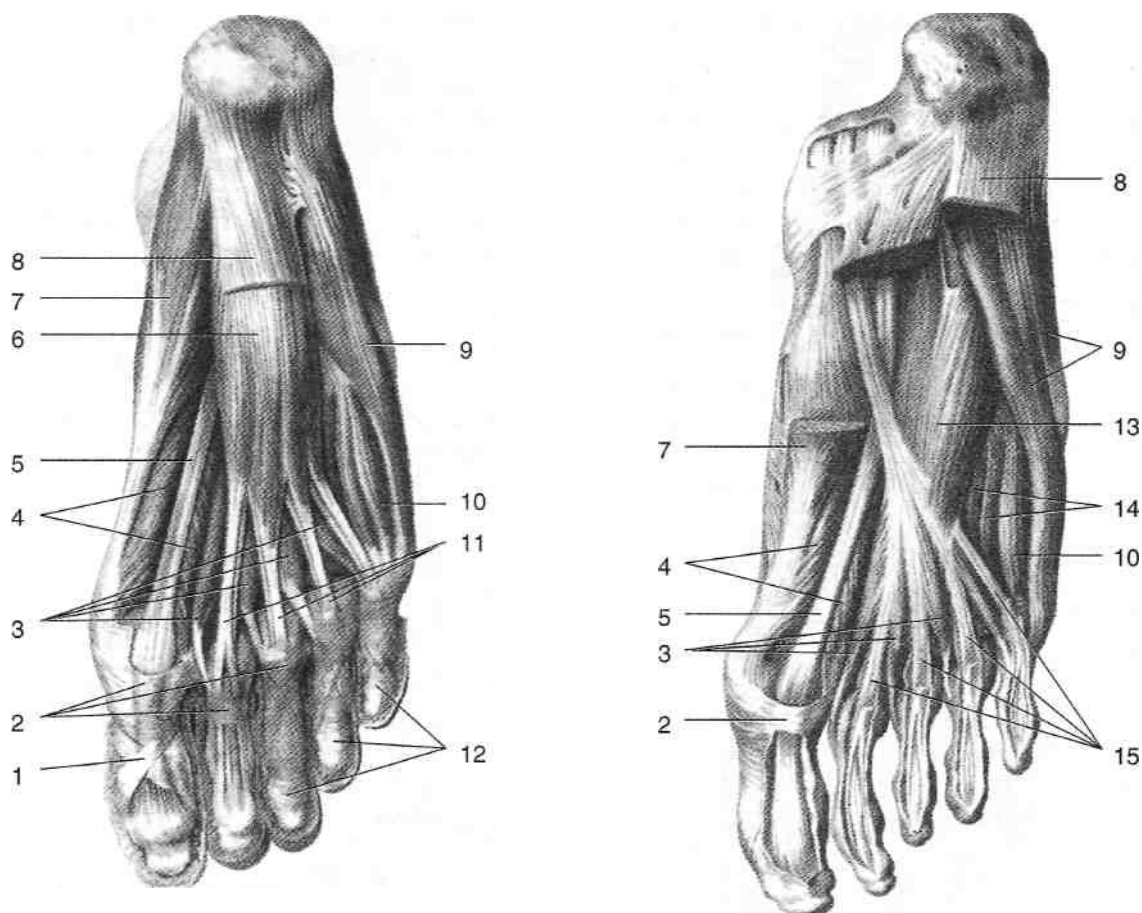


Рис. 3-65. Мышцы подошвы стопы. 1 — крестообразная часть фиброзного влагалища, 2 — фиброзное влагалище пальца стопы, 3 — червеобразные мышцы, 4 — короткий сгибатель большого пальца стопы, 5 — сухожилие длинного сгибателя большого пальца стопы, 6 — короткий сгибатель пальцев, 7 — мышца, отводящая большой палец стопы, 8 — подошвенный апоневроз, 9 — мышца, отводящая мизинец стопы, 10 — короткий сгибатель мизинца стопы, 11 — сухожилие короткого сгибателя пальцев, 12 — кольцевая часть фиброзного влагалища, 13 — квадратная мышца подошвы, 14 — подошвенные межкостные мышцы, 15 — сухожилие длинного сгибателя пальцев. (Из: Синельников Р.Д. Атлас анатомии человека. — М., 1972. — Т. 1.)

II—V пальцев. Между ножками сухожилий короткого сгибателя пальцев проходят сухожилия длинного сгибателя пальцев. Мышца сгибает средние фаланги II—V пальцев. Иннервацию короткого сгибателя пальцев осуществляет медиальный подошвенный нерв (*n. plantaris medialis*). Во втором слое расположены квадратная мышца подошвы и червеобразные мышцы (см. рис. 3-65).

- Квадратная мышца подошвы (*m. quadratus plantae*) располагается в проксимальной части стопы; начинается от пяточного бугра, её сухожилие присоединяется к сухожилию длинного сгибателя пальцев у места его деления на отдельные сухожилия. Квадратная мышца подошвы принимает участие в сгибании дистальных фа-

ланг. Иннервирует мышцу латеральный подошвенный нерв (*n. plantaris lateralis*). Сухожилие длинного сгибателя пальцев (*tendo m. flexoris digitorum longi*) спускается на подошвенную поверхность стопы во втором канале за медиальной лодыжкой одиночным сухожилием, затем на середине подошвы подразделяется на четыре отдельных сухожилия, прикрепляющихся к дистальным фалангам II—V пальцев. Четыре червеобразные мышцы (*mm. lumbricales*) начинаются от сухожилий длинного сгибателя пальцев (первая — от медиальной поверхности, остальные — от обращенных друг к другу поверхностей сухожилий длинного сгибателя пальцев), их сухожилия огибают с медиальной стороны проксимальные фа-

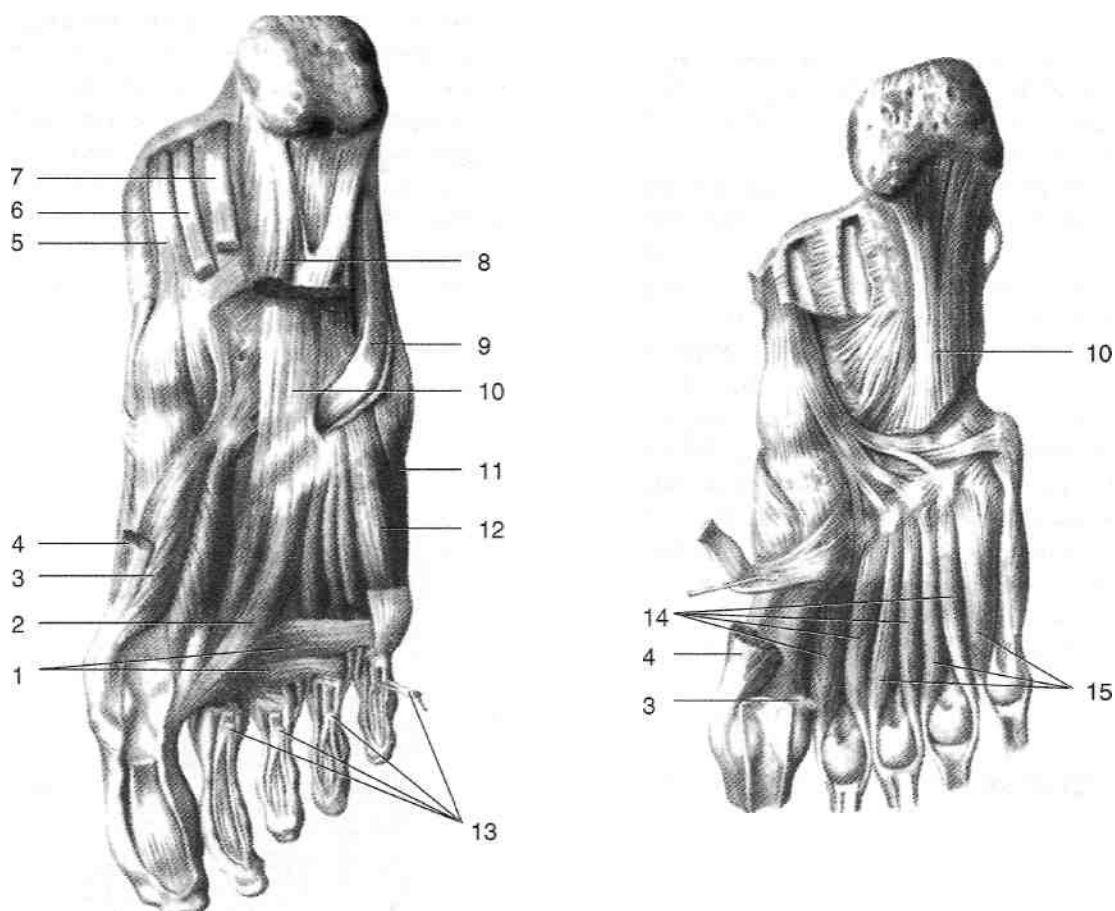


Рис. 3-66. Мышцы подошвы стопы. 1 — поперечная головка мышцы, приводящей большой палец стопы, 2 — косая головка мышцы, приводящей большой палец стопы, 3 — короткий сгибатель большого пальца стопы, 4 — мышца, отводящая большой палец стопы, 5 — сухожилие задней большеберцовой мышцы, 6 — сухожилие длинного сгибателя пальцев, 7 — сухожилие длинного сгибателя большого пальца стопы, 8 — квадратная мышца подошвы, 9 — сухожилие длинной малоберцовой мышцы, 10 — длинная подошвенная связка, 11 — мышца, противопоставляющая мизинец стопы, 12 — короткий сгибатель мизинца стопы, 13 — сухожилие короткого сгибателя пальцев, 14 — тыльные межкостные мышцы, 15 — подошвенные межкостные мышцы. (Из: Синельников Р.Д. Атлас анатомии человека. — М., 1972. — Т. I.)

ланги II—V пальцев и прикрепляются к их тыльным апоневрозам. Червеобразные мышцы сгибают II—V пальцы в пястно-фаланговых и разгибают в межфаланговых суставах. Иннервируют червеобразные мышцы латеральный и медиальный подошвенные нервы (*n. plantaris medialis et n. plantaris lateralis*). В третьем слое расположена мышца, приводящая большой палец стопы (*m. adductor hallucis*) (см. рис. 3-66). Данная мышца имеет две головки: поперечную, начинающуюся от подошвенной поверхности суставных капсул III—V плюснефаланговых суставов, и косую, начинающуюся от основания II—IV плюсневых, кубовидной и латеральной клиновидной костей, от длинной подошвенной связки и от влагалища

длинной малоберцовой мышцы. Обе головки общим сухожилием прикрепляются к латеральной поверхности основания проксимальной фаланги большого пальца стопы. Приводит большой палец стопы и принимает участие в его сгибании. Иннервирует мышцу латеральный подошвенный нерв. Кроме описанной мышцы, в третьем слое расположено сухожилие длинной малоберцовой мышцы (*tendo m. peronei longi*). В четвертом слое расположены подошвенные и тыльные межкостные мышцы (см. рис. 3-66).

- Три подошвенные межкостные мышцы (*mm. interossei plantares*) начинаются от медиальной поверхности III—V плюсневых костей, залегают в межплюсневых промежутках, их сухожилия прикрепляются к

медиальной поверхности проксимальных фаланг III—V пальцев. Приводят эти пальцы ко II пальцу. Иннервирует подошвенные межкостные мышцы латеральный подошвенный нерв.

- Четыре тыльные межкостные мышцы (*mm. interossei dorsales*) занимают все межплюсневые пространства стопы, начинаются от обращенных друг к другу поверхностей плюсневых костей, прикрепляются: первая — к медиальной поверхности основания проксимальной фаланги II пальца, остальные — к латеральным поверхностям проксимальных фаланг II—IV пальцев. Функция: первая тыльная межкостная мышца приближает II палец к большому, остальные тыльные межкостные мышцы приближают II—IV пальцы к мизинцу. Иннервирует тыльные межкостные мышцы латеральный подошвенный нерв.

ТЫЛ СТОПЫ

ПОСЛОЙНАЯ ТОПОГРАФИЯ ТЫЛА СТОПЫ (*DORSUM PEDIS*)

1. Кожа (*cutis*) тонкая, подвижная, легко подвергается потёртостям.
2. Жировые отложения (*panniculus adiposus*) выражены слабо, представлены преимущественно рыхлой клетчаткой. Из-за наличия на подошве плотной, толстой кожи воспалительные процессы в ней обычно вызывают отёки на тыле стопы, чему способствуют тонкая кожа и рыхлая клетчатка тыла стопы. В этом слое располагается венозная сеть тыла стопы (*rete venosum dorsale pedis*). Вены этого сплетения впадают в тыльную венозную дугу стопы (*arcus venosus dorsalis pedis*). Последняя представляет собой дугообразный анастомоз между большой подкожной веной ноги (*v. saphena magna*) с медиальной стороны и малой подкожной веной ноги (*v. saphena parva*) с латеральной стороны.
3. Поверхностная фасция (*fascia superficialis*) тонкая, в ней проходят кожные нервы (рис. 3-67).
 - Подкожный нерв (*n. saphenus*) вступает на стопу спереди от медиальной лодыжки, иннервирует кожу задней половины медиальной поверхности стопы.

- Медиальный тыльный кожный нерв (*n. cutaneus dorsalis medialis*) и промежуточный нерв (*n. cutaneus dorsalis intermedius*) представляют собой ветви поверхностного малоберцового нерва (*n. peroneus superficialis*), иннервируют кожу тыльной поверхности первых трёх с половиной пальцев, за исключением первого межпальцевого промежутка.

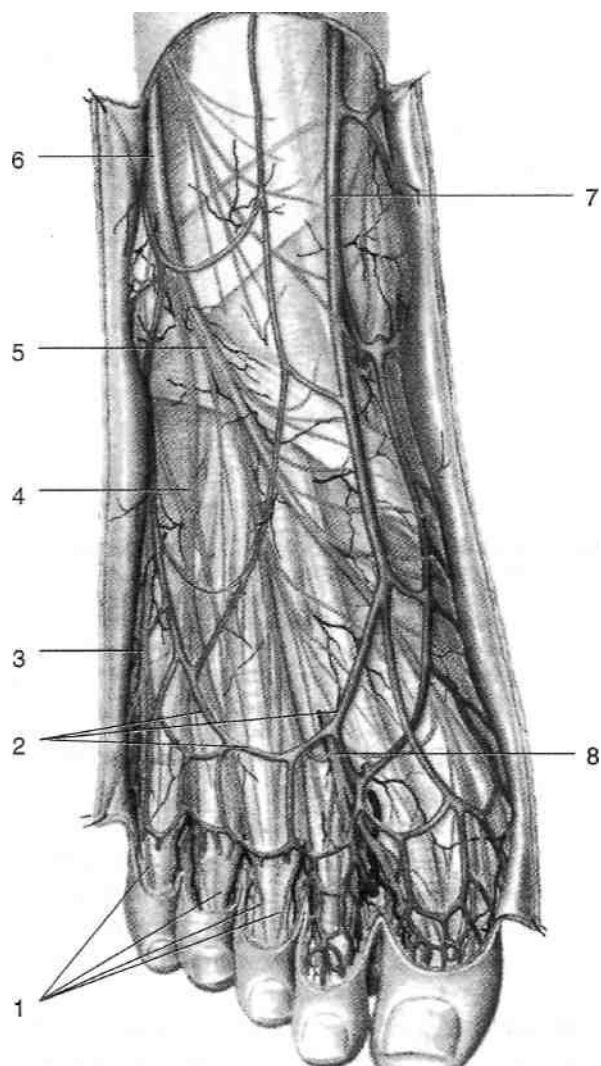


Рис. 3-67. Поверхностные сосуды и нервы тыла стопы. 1 — тыльные пальцевые нервы стопы, 2 — тыльная венозная дуга стопы, 3 — латеральный тыльный кожный нерв, 4 — промежуточный тыльный кожный нерв, 5 — медиальный тыльный кожный нерв, 6 — поверхностный малоберцовый нерв, 7 — большая подкожная вена ноги, 8 — глубокий малоберцовый нерв. (Из: Золотко Ю.Л. Атлас топографической анатомии человека. — М., 1976.)

- Тильный латеральный нерв большого пальца стопы (*n. dorsalis hallucis lateralis*) и тильный медиальный нерв II пальца (*n. dorsalis digiti secundi medialis*), отходящие от глубокого малоберцового нерва (*n. peroneus profundus*), иннервируют кожу первого межпальцевого промежутка.
 - Латеральный тильный кожный нерв (*n. cutaneus dorsales lateralis*) — ветвь икроножного нерва (*n. suralis*), входящего на стопу позади латеральной лодыжки, иннервирует кожу латеральной поверхности стопы, а также тильной поверхности IV и V пальцев.
3. Тильная фасция стопы (*fascia dorsalis pedis*) представляет собой продолжение фасции голени (*fascia cruris*). Между листками тильной фасции стопы расположены:
- Сухожилие передней большеберцовой мышцы (*m. tibialis anterior*), прикрепляющееся к медиальной клиновидной кости и основанию I плюсневой кости.
 - Сухожилие длинного разгибателя большого пальца стопы (*m. extensor hallucis longus*).
 - Сухожилия длинного разгибателя пальцев (*m. extensor digitorum longus*), прикрепляющиеся к дистальным фалангам II—V пальцев.
 - Здесь же может проходить сухожилие третьей малоберцовой мышцы (*m. peroneus tertius*), прикрепляющееся к основанию V плюсневой кости.
4. Под тильной фасцией стопы расположены:
- Короткий разгибатель большого пальца стопы (*m. extensor hallucis brevis*), начинающийся от верхней поверхности передней части пяточной кости и прикрепляющийся к тильной поверхности основания проксимальной фаланги большого пальца стопы.
 - Короткий разгибатель пальцев (*m. extensor digitorum brevis*). Мышца начинается от верхней и латеральной поверхностей передней части пяточной кости, направляется вперёд и, разделившись на три сухожилия, присоединяется к сухожилиям длинного разгибателя II—IV пальцев.
5. Тильная поверхность костей предплюсны и плюсны и межкостная фасция (*fascia interossea*), выстилающая тильные межкостные мышцы.

СОСУДЫ, НЕРВЫ И ЛИМФАТИЧЕСКАЯ СИСТЕМА ТЫЛА СТОПЫ

Тильная артерия стопы (*a. dorsalis pedis*), как правило, представляет собой продолжение передней большеберцовой артерии (*a. tibialis anterior*), однако иногда (около 4% случаев) тильная артерия стопы может отходить от прободящей ветви малоберцовой артерии. Тильная артерия стопы в сопровождении двух вен направляется к первому межплюсневому промежутку (рис. 3-68). Её проекция — линия, проведённая от середины расстояния между лодыжками к первому межпальцевому промежутку. В области голеностопного сустава артерия проходит под длинным разгибателем большого пальца (*m. extensor hallucis longus*), затем располагается между сухожилием длинного разгибателя пальцев и коротким разгибателем большого пальца (*m. extensor hallucis brevis*) и далее на уровне плюснефаланговых суставов уходит под короткий разгибатель большого пальца стопы. Здесь от тильной артерии стопы отходит дугообразная артерия (*a. arcuata*), отдающая тильные плюсневые артерии (*aa. metatarsae dorsales*), принимающие участие в кровоснабжении пальцев. На всём своём протяжении тильная артерия стопы отдаёт многочисленные мелкие ветви к коже тыла стопы. На уровне таранно-ладьевидного сустава от тильной артерии стопы отходит латеральная предплюсневая артерия (*a. tarsae lateralis*), проходящая под коротким разгибателем пальцев и кровоснабжающая его и анастомозирующая с дугообразной артерией у основания V плюсневой кости. Медиальные предплюсневые артерии (*aa. tarsae mediales*) под сухожилием длинного разгибателя большого пальца стопы проходят к медиальной лодыжке и принимают участие в образовании медиальной лодыжковой сети (*rete malleolaris medialis*). В проксимальной части первого межплюсневом промежутка артерия отдаёт глубокую подошвенную ветвь (*z. plantaris profundus*) и даёт начало первой тильной плюсневой артерии (*a. metatarsia dorsalis prima*). Глубокая подошвенная ветвь тильной артерии анастомозирует с подошвенной дугой (*arcus plantaris*), соединяя бассейны передней и задней большеберцовых артерий.

Глубокий малоберцовый нерв (*n. peroneus profundus*) сопровождает тильную артерию стопы, располагаясь медиальнее последней (см.

рис. 3-68). От глубокого малоберцового нерва отходит мышечная ветвь к короткому разгибателю пальцев, проходящая вместе с латеральной артерией предплюсны. Конечные ветви глубокого малоберцового нерва — тыльный

латеральный нерв большого пальца стопы и тыльный медиальный нерв II пальца (*n. dorsalis hallucis lateralis et n. dorsalis digiti secundi medialis*), иннервирующие обращенные друг к другу поверхности I и II пальцев стопы.

Лимфа от тканей тыла стопы оттекает в нижние поверхностные паховые узлы (*nodi lymphatici inguinales superficiales inferiores*).

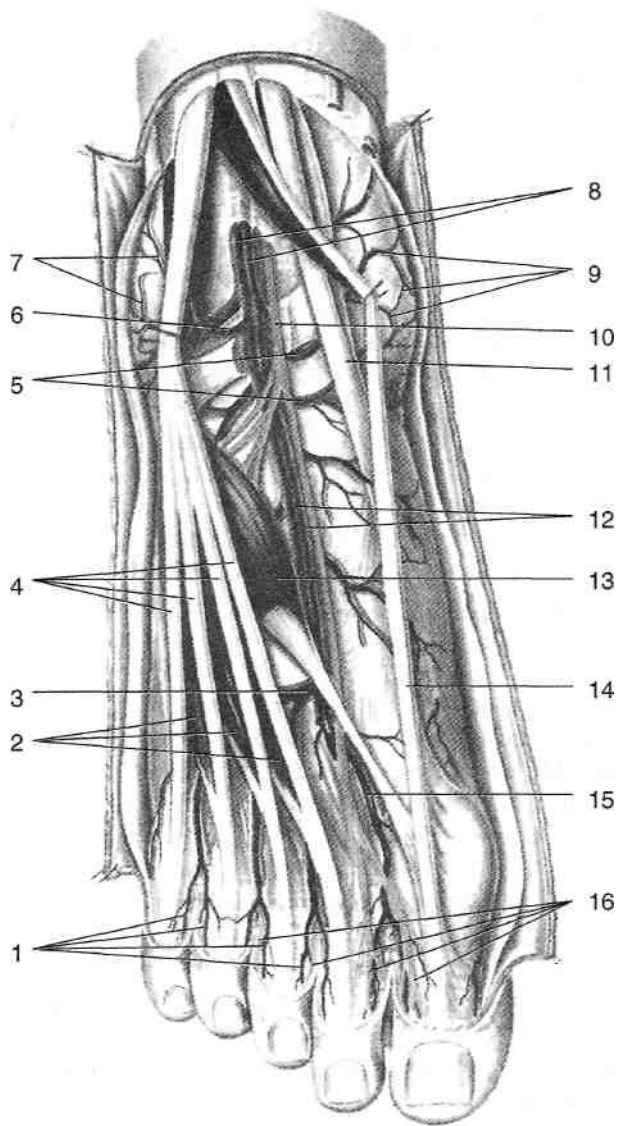


Рис. 3-68. Глубокие сосуды и нервы тыла стопы. 1 — тыльные пальцевые артерии, 2 — короткий разгибатель пальцев, 3 — дугообразная артерия, 4 — сухожилие длинного разгибателя пальцев, 5 — передние медиальные лодыжковые артерии, 6 — передние латеральные лодыжковые артерии, 7 — латеральная лодыжковая сеть, 8 — передние большеберцовые артерии и вены, 9 — медиальная лодыжковая сеть, 10 — глубокий малоберцовый нерв, 11 — сухожилие передней большеберцовой мышцы, 12 — тыльные артерия и вены стопы, 13 — короткий разгибатель большого пальца стопы, 14 — сухожилие длинного разгибателя большого пальца стопы, 15 — тыльная плюсневая артерия, 16 — тыльные пальцевые нервы. (Из: Золотко Ю.Л. Атлас топографической анатомии человека. — М., 1976.)

ПОДОШВА СТОПЫ

ПОСЛОЙНАЯ ТОПОГРАФИЯ ПОДОШВЫ СТОПЫ (*PLANTA PEDIS*)

1. Кожа (*cutis*) весьма плотная и толстая, особенно в пяточной области, по латеральному краю стопы и в области головок плюсневых костей, т.е. на опорных частях подошвы. В области медиального свода кожа имеет меньшую толщину и её можно собрать в складку.
2. Жировые отложения (*panniculus adiposus*) хорошо выражены на опорных частях подошвы, где достигают толщины 1,5 см, содержат много фиброзных пучков, тянущихся от подошвенного апоневроза к коже и подразделяющих жировые отложения на отдельные дольки. По этой причине разрезы кожи на подошве стопы вызывают гроздевые выпячивания жировых долек наружу.
3. Подошвенный апоневроз (*aponeurosis plantaris*) — прочная фиброзная пластинка толщиной до 4 мм в центральной части, начинается от пяточного бугра, идёт вперёд, на уровне плюснефаланговых суставов делится на 5 пучков, принимающих участие в образовании фиброзных влагалищ пальцев стопы (рис. 3-69). На уровне головок плюсневых костей подошвенный апоневроз укреплен поперечными пучками (*fasciculi transversi*), образующими поверхностную поперечную связку плюсны (*lig. metatarsium transversum superficiale*), сзади ограничивающую комиссуральные отверстия, соединяющие жировые отложения с клетчаткой среднего ложа подошвы. Медиальная подошвенная борозда (*sulcus plantaris medialis*) проецируется по линии, соединяющей точку, отделяющую медиальную четверть ширины подошвы на уровне лодыжек с первым межпальцевым промежутком. От подошвенного апоневроза в проекции медиальной подошвенной борозды вверх к

I плюсневой, медиальной клиновидной, ладьевидной и медиальной поверхностям пяточной кости проходит медиальная межмышечная перегородка, отделяющая медиальное фасциальное ложе от срединного. Латеральная подошвенная борозда (*sulcus plantaris lateralis*) проецируется по линии, соединяющей середину ширины подошвы на уровне лодыжек с четвёртым межпальцевым промежутком. От подошвенного апоневроза в проекции латеральной подошвенной борозды вверх к влагалищу сухожилия длинной малоберцовой мышцы и V плюсневой кости про-

ходит латеральная межмышечная перегородка, отделяющая латеральное фасциальное ложе от срединного. Таким образом, на подошве формируются три фасциальных ложа: срединное, медиальное и латеральное. Медиальное, латеральное и срединное фасциальные ложа подошвы. • Медиальное ложе подошвы содержит:

- ♦ Мышцу, отводящую большой палец стопы (*m. abductor hallucis*).
- ♦ Короткий сгибатель большого пальца стопы (*m. flexor hallucis brevis*). Между двумя головками этой мышцы прохо-

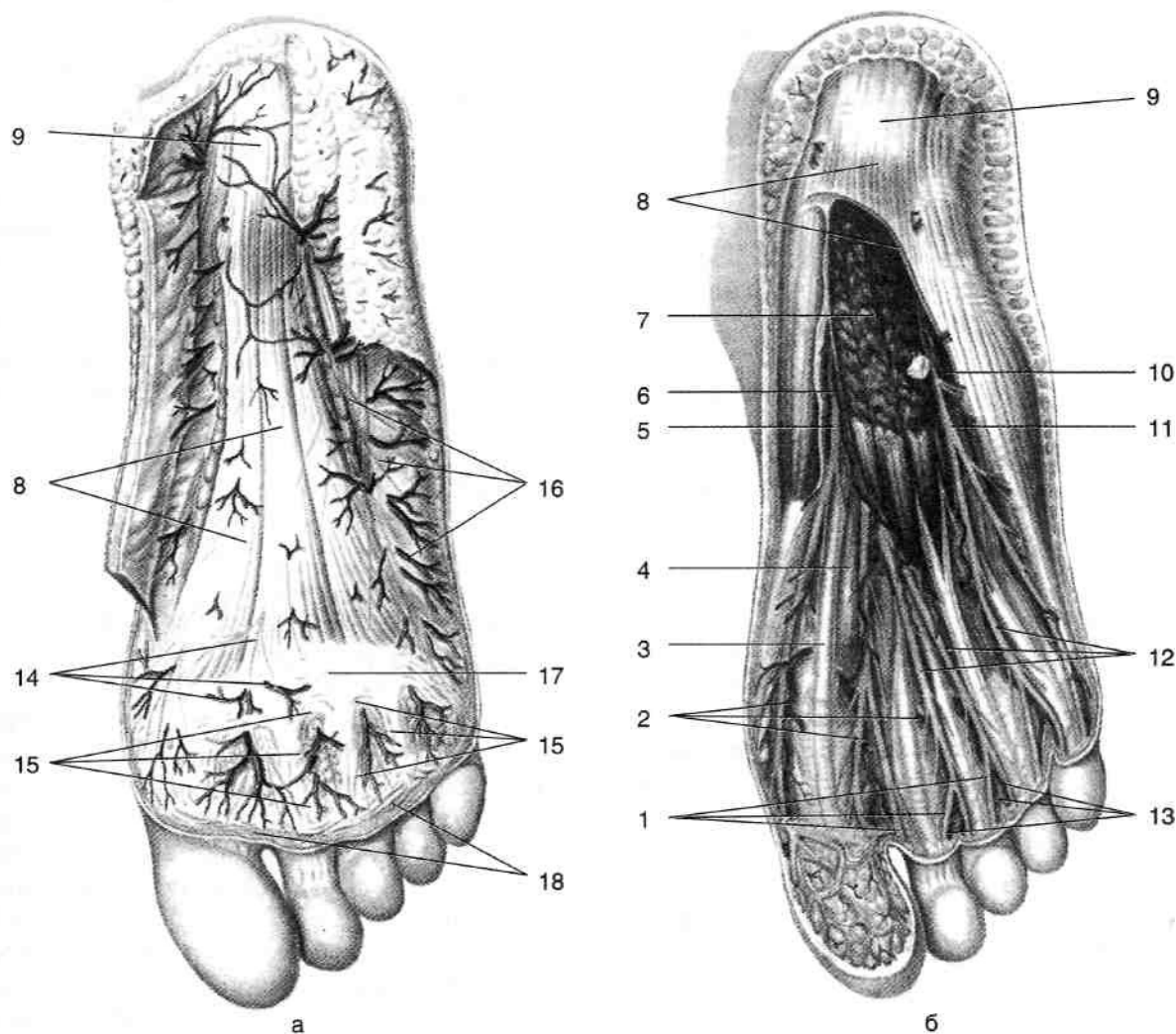


Рис. 3-69. Подошвенный апоневроз (а) и образования, расположенные под ним (б). 1 — собственные подошвенные пальцевые нервы, 2 — общие подошвенные пальцевые артерии, 3 — сухожилие длинного сгибателя большого пальца стопы, 4 — короткий сгибатель большого пальца стопы, 5 — медиальный подошвенный нерв, 6 — медиальная подошвенная артерия, 7 — короткий сгибатель пальцев стопы, 8 — подошвенный апоневроз, 9 — пяточный бугор, 10 — латеральная подошвенная артерия, 11 — латеральный подошвенный нерв, 12 — общие подошвенные пальцевые нервы, 13 — собственные подошвенные пальцевые артерии, 14 — ветви медиальных подошвенных артерий и нерва, 15 — комиссуральные отзерстия, 16 — ветви латеральных подошвенных артерий и нерва, 17 — поперечные пучки подошвенного апоневроза, 18 — поверхностная поперечная плюсневая связка. (Из: *Золотко Ю.Л.* Атлас топографической анатомии человека. — М., 1976.)

дит сухожилие длинного сгибателя большого пальца.

- Латеральное ложе содержит:
 - ◆ Мышцу, отводящую мизинец (*m. abductor digiti minimi*).
 - ◆ Короткий сгибатель мизинца (*m. flexor digiti minimi brevis*).
 - ◆ Мышцу, противопоставляющую мизинец (*m. opponens digiti minimi*).
- Послойная топография срединного фасциального ложа подошвы:
 - ◆ Первый слой мышц, представленный коротким сгибателем пальцев (*m. flexor digitorum brevis*). Между ножками сухожилий короткого сгибателя пальцев проходят сухожилия длинного сгибателя пальцев.
 - ◆ Поверхностное клетчаточное пространство подошвы.
 - ◆ Второй слой мышц, включающий:
 - квадратную мышцу подошвы (*m. quadratus plantae*);
 - сухожилие длинного сгибателя пальцев (*tendo m. flexoris digitorum longi*);
 - червеобразные мышцы (*mm. lumbricales*).
 - ◆ Глубокое клетчаточное пространство подошвы.
 - ◆ Третий слой мышц, включающий:
 - мышцу, приводящую большой палец стопы (*m. adductor hallucis*);
 - сухожилие длинной малоберцовой мышцы (*tendo m. peronei longi*).
 - ◆ Межкостная фасция (*fascia interossea*).
 - ◆ Четвертый слой мышц, включающий:
 - подошвенные межкостные мышцы (*mm. interossei plantares*);
 - тыльные межкостные мышцы (*mm. interossei dorsales*).

5. Кости предплюсны и плюсны.

КЛЕТЧАТОЧНЫЕ ПРОСТРАНСТВА СТОПЫ

В срединном фасциальном ложе подошвы расположены поверхностное и глубокое клетчаточные пространства. Поверхностное клетчаточное пространство расположено между коротким сгибателем пальцев и сухожилиями длинного сгибателя пальцев. Глубокое клетчаточное пространство расположено между сухожилиями длинного сгибателя пальцев, квад-

ратной мышцей подошвы снизу и мышцей, приводящей большой палец, сверху. По ходу латеральной медиальной межмышечной перегородки поверхностное и глубокое клетчаточные пространства соединяются между собой. Клетчаточные пространства срединного фасциального ложа подошвы сообщаются:

- с жировыми отложениями подошвы через комиссуральные отверстия;
- с клетчаткой межпальцевых промежутков и тыльной поверхностью пальцев по ходу червеобразных мышц;
- с подфасциальным пространством тыла стопы по ходу глубокой подошвенной ветви тыльной артерии стопы, проходящей в первом межплюсневом промежутке и анастомозирующей с латеральной подошвенной артерией;
- с клетчаткой заднего фасциального ложа голени по ходу сухожилий длинных сгибателей пальцев и большого пальца, задних большеберцовых сосудов и большеберцового нерва, а также их ветвей, проходящих в медиальном лодыжковом канале;
- с медиальным ложем подошвы по ходу сухожилия длинного сгибателя большого пальца, прободающего медиальную межмышечную перегородку;
- с латеральным ложем подошвы по ходу сухожилия сгибателя мизинца.

СОСУДЫ, НЕРВЫ И ЛИМФАТИЧЕСКАЯ СИСТЕМА ПОДОШВЫ СТОПЫ

Задняя большеберцовая артерия проходит под удерживателем сухожилий-сгибателей (*retinaculum flexorum*) в медиальном лодыжковом канале, располагаясь между длинным сгибателем пальцев и длинным сгибателем большого пальца стопы, и вместе с сухожилиями этих мышц вступает в пяточный канал, расположенный между проксимальной частью мышцы, отводящей большой палец (*m. abductor hallucis*), и пяточной костью. В пяточном канале артерия делится на медиальную и латеральную подошвенные артерии (*aa. plantares medialis et lateralis*) (рис. 3-70). • Медиальная подошвенная артерия проходит в расщеплении медиальной межмышечной перегородки, её проекция соответствует медиальной подошвенной борозде. Медиаль-

ная подошвенная артерия, как правило, имеет меньший диаметр, чем латеральная, проходит между коротким сгибателем пальцев и мышцей, отводящей большой палец, и делится на поверхностную и глубокую ветви (*rr. superficialis et profundus*). Поверхностная ветвь прободает мышцу, отводящую большой палец, и разветвляется в подкожной клетчатке медиальной поверхности стопы, кровоснабжает кожу⁷ до основания большого пальца. Глубокая ветвь проходит между коротким сгибателем пальцев и мышцей, отводящей большой палец, направляется к

медиальной поверхности большого пальца, где анастомозирует с первой подошвенной плюсневой артерией. Иногда глубокая подошвенная ветвь кровоснабжает не только большой, но и II палец стопы. Проекция латеральной подошвенной артерии соответствует латеральной подошвенной борозде. Латеральная подошвенная артерия между коротким сгибателем пальцев и квадратной мышцей подошвы вдоль латеральной фасциальной межмышечной перегородки направляется к основанию V плюсневой кости и образует подошвенную дугу (*arcus*

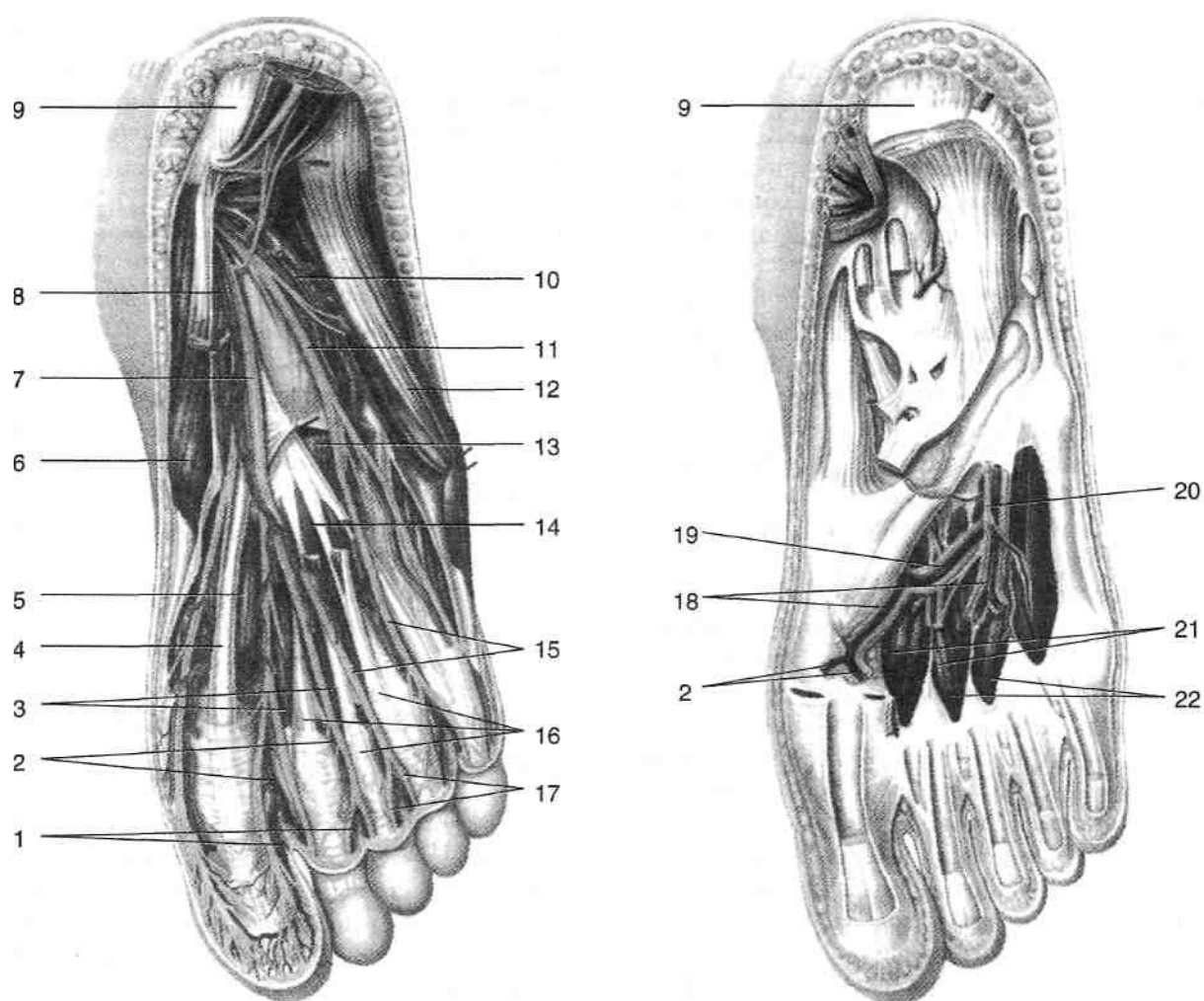


Рис. 3-70. Глубокие сосуды и нервы подошвенной поверхности стопы. 1 — собственные подошвенные пальцевые артерии, 2 — общие подошвенные пальцевые артерии, 3 — червеобразные мышцы, 4 — сухожилие длинного сгибателя большого пальца стопы, 5 — короткий сгибатель большого пальца, 6 — мышца, отводящая большой палец стопы, 7 — медиальный подошвенный нерв, 8 — медиальная подошвенная артерия, 9 — пяточный бугор, 10 — латеральная подошвенная артерия, 11 — латеральный подошвенный нерв, 12 — мышца, отводящая мизинец стопы, 13 — квадратная мышца подошвы, 14 — короткий сгибатель пальцев стопы, 15 — общие подошвенные пальцевые нервы, 16 — сухожилие длинного сгибателя пальцев стопы, 17 — собственные подошвенные пальцевые нервы, 18 — подошвенные плюсневые артерии, 19 — подошвенная дуга, 20 — глубокая ветвь латерального подошвенного нерва, 21 — тыльные межкостные мышцы, 22 — подошвенные межкостные мышцы. (Из: Золотко Ю.Л. Атлас топографической анатомии человека. — М., 1976.)

plantaris), проходящую между кривой головкой мышцы, приводящей большой палец стопы, и межкостными мышцами. Дойдя до первого межплюсневого промежутка, подошвенная дуга соединяется с глубокой подошвенной ветвью тыльной артерии стопы. От подошвенной дуги отходят подошвенные плюсовые артерии (*aa. metatarsales plantares*), а от них отходят общие подошвенные пальцевые артерии (*aa. digitales plantares communes*), далее разделяющиеся на собственные подошвенные пальцевые артерии (*aa. digitales plantares propriae*). Лимфоотток от подошвенной поверхности стопы осуществляется по лимфатическим сосудам, сопровождающим поверхностные вены. Лимфатические сосуды медиального края стопы направляются по ходу большой подкожной вены ноги на внутреннюю поверхность голени и бедра к паховым лимфатическим узлам. Сосуды наружного края стопы сопровождают малую подкожную вену ноги и впадают в подколенные лимфатические узлы.

Большеберцовый нерв (*n. tibialis*) в лодыжковом канале чаще всего расположен латеральнее задних большеберцовых сосудов. В пяточном канале большеберцовый нерв делится на медиальный и латеральный подошвенные нервы (*n. plantaris medialis et n. plantaris lateralis*) (см. рис. 3-70).

- Медиальный подошвенный нерв (*n. plantaris medialis*) сопровождает одноимённую артерию, отдаёт ветви к мышце, отводящей большой палец стопы, короткому сгибателю большого пальца стопы, короткому сгибателю пальцев и двум медиальным червеобразным мышцам, а также общие подошвенные пальцевые нервы (*nn. digitales plantares communes*), делящиеся на собственные подошвенные пальцевые нервы (*nn. digitales plantares proprii*); последние иннервируют подошвенную поверхность первых трёх пальцев и половину IV пальца.
- Латеральный подошвенный нерв (*n. plantaris lateralis*) также сопровождает одноимённую артерию, отдавая ветви к квадратной мышце подошвы, мышцам мизинца, двум латеральным червеобразным мышцам, межкостным мышцам, мышце, приводящей большой палец стопы, а также поверхностную ветвь латерального подошвенного нерва (*z. superficialis n. plantaris lateralis*), отдающую общие подошвенные пальцевые нервы (*nn. digitales*

plantares communes), разделяющиеся на собственные подошвенные пальцевые нервы (*nn. digitales plantares proprii*); последние иннервируют подошвенную поверхность мизинца и латеральную часть подошвенной поверхности IV пальца стопы.

ПАЛЬЦЫ СТОПЫ

Кожа на тыльной стороне пальцев стопы тонкая, на подошвенной плотная. Жировые отложения на тыле пальцев развиты слабо. В толще жировых отложений на тыльно-боковых поверхностях пальцев проходят тыльные пальцевые артерии (*aa. digitales dorsales*) и тыльные пальцевые нервы стопы (*nn. digitales dorsales*), а на подошвенно-боковых поверхностях — подошвенные пальцевые артерии и одноимённые нервы (*aa. et nn. digitales plantares*). Тыльный апоневроз пальцев образован сухожилиями разгибателей пальцев, межкостными и червеобразными мышцами.

С подошвенной стороны проходят окружённые синовиальными влагалищами сухожилия короткого и длинного сгибателей пальцев, причём сухожилие длинного сгибателя, пройдя между ножками сухожилия короткого сгибателя, прикрепляющегося к основанию средней фаланги, прикрепляется к дистальной фаланге. Кости пальцев стопы представлены проксимальной и дистальной фалангами на I пальце, проксимальной, средней и дистальной фалангами на II—V пальцах.

ХИРУРГИЧЕСКАЯ АНАТОМИЯ ВРОЖДЁННОЙ КОСОЛАПОСТИ

Врождённая косолапость (*pes equino-varus congenitus*) — врождённая контрактура суставов стопы, встречающаяся с частотой 1 случай на 1200—1500 новорождённых. У мальчиков встречается в 2 раза чаще, чем у девочек. При врождённой косолапости стопа находится в положении сгибания в голеностопном суставе (*equinus*), её наружный край опущен (*supinatio*), а передний отдел приведён (*adductio*) и согнут с увеличением продольного свода (подошвенный перегиб, *inflexus*). Состояние приведения стопы в переднем отделе при одновременном увеличении её продольного свода называют полую стопой (*pes excavatus*).

Косолапость обычно прогрессирует по мере роста ребёнка, что связано с отставанием роста заднемедиальных отделов голени и стопы по сравнению с передне-латеральными. Связки и суставные сумки на медиальной стороне стопы атрофируются. Задняя большеберцовая мышца и длинный сгибатель большого пальца укорочены, а их сухожилия утолщены. Пяточное сухожилие также утолщено, место его прикрепления обычно смещается к латеральному краю пяточного бугра. Малоберцовые мышцы обычно гипотрофичны, их сухожилия смещены кзади. Неправильное распределение нагрузки приводит к развитию вторичных костных деформаций:

происходит «скручивание» (торсионная деформация) костей голени, что сопровождается перемещением наружной лодыжки кпереди, а внутренней — кзади, причём пятка может соприкасаться с внутренней лодыжкой; в результате такой деформации движения таранной кости происходят не в сагиттальной плоскости, а в плоскости, приближающейся к фронтальной. Иначе говоря, в голеностопном суставе происходит не сгибание и разгибание стопы, а её пронация и супинация, в норме происходящие в таранно-пяточно-ладьевидном суставе. Также возможно развитие вальгусной деформации коленного сустава.

ТЕСТОВЫЕ ВОПРОСЫ

Пояснение. За каждым из перечисленных вопросов или незаконченных утверждений следуют обозначенные буквой ответы или завершения утверждений. Выберите один или несколько ответов или завершения утверждения, наиболее соответствующих каждому случаю.

- Укажите границы нижней конечности.
 - Паховая складка.
 - Подвздошный гребень.
 - Бедренно-ягодичная складка.
 - Линия, соединяющая верхние передние подвздошные кости.
 - Линия, соединяющая заднюю верхнюю подвздошную ость с копчиком.
- Какие мышцы прикрепляются к большому вертелу (**frochanter major**) бедренной кости?
 - Грушевидная мышца (*m. piriformis*).
 - Полусухожильная мышца (*m. semitendinosus*).
 - Полуперепончатая мышца (*m. semimembranosus*).
 - Малая ягодичная мышца (*m. gluteus minimus*).
 - Четырёхглавая мышца бедра (*m. quadratus femoris*).
- Чем сформировано надгрушевидное отверстие?
 - Большой ягодичной мышцей (*m. gluteus maximus*).
 - Большой седалищной вырезкой (*incisura ischiadica major*).
 - Малой ягодичной мышцей (*m. gluteus minimus*).
 - Малой седалищной вырезкой (*incisura ischiadica major*).
 - Грушевидной мышцей (*m. piriformis*).
- Какие образования проходят через подгрушевидное отверстие?
 - Половой нерв и внутренние половые сосуды (*n. pudendus et vasa pudenda interna*).
 - Нижние ягодичные нерв и сосуды (*n. gluteus inferior et vasa gluteus inferior*).
 - Верхние ягодичные нерв и сосуды (*n. gluteus superior et vasa gluteus superior*).
 - Сосуды, сопровождающие седалищный нерв (*vasa comitans n. ischiadicus*).
 - Седалищный нерв и задний кожный нерв бедра (*n. ischiadicus et n. cutaneus femoris posterior*).
- Между какими образованиями расположена тыльная артерия стопы?
 - Сухожилием передней большеберцовой мышцы (*tendo m. tibialis anterior*).
 - Тыльными межкостными мышцами (*mm. interossei dorsalis*).
 - Сухожилием длинного разгибателя большого пальца (*tendo m. extensor hallucis longus*).
 - Коротким разгибателем большого пальца стопы (*m. extensor hallucis brevis*).
 - Коротким разгибателем пальцев (*m. extensor digitorum brevis*).
- Что проходит через верхнее отверстие приводящего (**гунтерова**) канала?
 - Бедренная артерия (*a. femoralis*).
 - Бедренная вена (*v. femoralis*).
 - Нисходящая артерия колена (*a. genus descendens*).
 - Бедренный нерв (*n. femoralis*).
 - Подкожный нерв (*n. saphenus*).
- Чем образован тазобедренный сустав?
 - Головкой бедренной кости (*caput ossis femoris*).
 - Большой седалищной вырезкой (*incisura ischiadica major*).
 - Вырезкой вертлужной впадины (*incisura acetabuli*).
 - Полулунной поверхностью (*facies lunata*).
 - Вертлужной впадиной тазовой кости (*acetabulum*).
- Кровоснабжение тазобедренного сустава осуществляет одна из нижеперечисленных артерий.
 - Глубокая артерия бедра (*a. profunda femoris*).

- Б. Внутренняя подвздошная артерия (*a. iliaca interna*). В. Внутренняя половая артерия (*a. pudenda interna*). Г. Вертлужная ветвь (*z. acetabuli*) запирающей артерии (*a. obturatoria*). Д. Нижняя ягодичная артерия (*a. gluteae inferior*). Е. Внутренняя артерия, огибающая бедренную кость (*a. circumflexae femoris medialis*). Ж. Наружная артерия, огибающая бедренную кость (*a. circumflexae femoris lateralis*).
- 9. Между какими образованиями располагается основной сосудисто-нервный пучок бедра в его нижней трети?**
- А. Длинной приводящей мышцей (*m. adductus longus*).
 Б. Большой приводящей мышцей (*m. adductus magnus*).
 В. Медиальной широкой мышцей (*m. vastus medialis*).
 Г. Портняжной мышцей (*m. sartorius*).
 Д. Медиальной межмышечной перегородкой (*septum intermusculare mediate*).
 Е. Пластинкой, перекидывающейся между большой приводящей и медиальной широкой мышцами (*lamina vastoadductoria*).
- 10. Какие образования принимают участие в формировании голеностопного сустава?**
- А. Большеберцовая кость (*os tibiae*).
 Б. Малоберцовая кость (*os fibulae*).
 В. Таранная кость (*os talus*).
 Г. Пяточная кость (*os calcaneus*).
 Д. Ладьевидная кость (*os naviculare*).
- 11. Бедренная артерия проецируется на линию, проведенную от одной из нижеперечисленных точек.**
- А. От точки, расположенной на середине линии, соединяющей верхнюю переднюю подвздошную ость и лобковый симфиз, к медиальному надмышелку бедра.
 Б. От точки, расположенной на границе медиальной и средней трети паховой связки, к медиальному надмышелку бедра.
 В. От верхней передней подвздошной ости к медиальному надмышелку бедра.
 Г. От большого вертела к приводящему бугорку.
 Д. От нижней передней подвздошной ости к приводящему бугорку.
- 12. Какие структуры находятся в бедренном канале или проходят через него?**
- А. Жировая клетчатка.
 Б. Бедренные грыжи.
 В. Малая подкожная вена.
 Г. Бедренная вена.
 Д. Большая подкожная вена.
- 13. Какие связки укрепляют коленный сустав спереди?**
- А. Собственная связка надколенника (*lig. patellae proprium*). Б. Большеберцовая коллатеральная связка (*lig. collaterale tibiale*).
- В. Медиальная и латеральная поддерживающие связки надколенника (*retinaculum patellae mediate et retinaculum patellae laterale*).
 Г. Передняя и задняя крестовидные связки (*ligg. cruciata anterius et posterius*).
 Д. Малоберцовая коллатеральная связка (*lig. collaterale fibulare*).
- 14. Какова синтопия мышц передней области голени в её верхней трети?**
- А. Передняя большеберцовая мышца (*m. tibialis anterior*) расположена медиально.
 Б. Длинный разгибатель пальцев (*m. extensor digitorum longus*) расположен латерально.
 В. Длинный разгибатель большого пальца (*m. extensor hallucis longus*) расположен посередине.
 Г. Длинный разгибатель пальцев (*m. extensor digitorum longus*) расположен медиально.
 Д. Длинный разгибатель большого пальца (*m. extensor hallucis longus*) расположен латерально.
- 15. Чем образованы стенки подколенной ямки?**
- А. Полусухожильной мышцей (*m. semitendinosus*).
 Б. Подколенной мышцей (*m. popliteus*).
 В. Двуглавой мышцей бедра (*m. biceps femoris*).
 Г. Полуперепончатой мышцей (*m. semimembranosus*).
 Д. Латеральной головкой икроножной мышцы (*caput laterale m. gastrocnemius*). Е. Медиальной головкой икроножной мышцы (*caput mediale m. gastrocnemius*).
- 16. Какие ветви отходят от подколенной артерии (*a. poplitea*) в подколенной ямке?**
- А. Передняя большеберцовая артерия (*a. tibialis anterior*).
 Б. Задняя большеберцовая артерия (*a. tibialis posterior*).
 В. Медиальная и латеральная верхние коленные артерии (*aa. genus superiores medialis et lateralis*).
 Г. Средняя коленная артерия (*a. genus media*). Д. Медиальная и латеральная нижние коленные артерии (*aa. genus inferiores medialis et lateralis*).
- 17. Что проходит в верхнем мышечно-малоберцовом канале (*canalis musculoperoneus superior*)?**
- А. Малоберцовая артерия (*a. peronea*).
 Б. Большеберцовый нерв (*n. tibialis*).
 В. Общий малоберцовый нерв (*n. peroneus communis*).
 Г. Поверхностный малоберцовый нерв (*n. peroneus superficialis*). Д. Глубокий малоберцовый нерв (*n. peroneus profundus*).
- 18. Между какими мышцами расположен глубокий малоберцовый нерв (*n. peroneus profundus*) в нижней трети голени?**
- А. Межкостной мембраной (*membrana interossea*).
 Б. Передней большеберцовой мышцей (*m. tibialis anterior*).
 В. Длинным разгибателем большого пальца (*m. extensor hallucis longus*).
 Г. Длинным разгибателем пальцев (*m. extensor digitorum longus*).

Д. Короткой малоберцовой мышцей (*m. peroneus brevis*). Е. Длинной малоберцовой мышцей (*m. peroneus longus*).

19. Какие образования принимают участие в формировании нижнего мышечно-малоберцового канала (*canalis musculoperoneus inferior*)?

- А. Длинный сгибатель большого пальца (*m. flexor hallucis longus*).
- Б. Задняя большеберцовая мышца (*m. tibialis posterior*).
- В. Большеберцовая кость (*os tibiae*).
- Г. Малоберцовая кость (*os fibulae*).

Д. Длинный сгибатель пальцев (*m. flexor digitorum longus*).

20. Какие образования принимают участие в формировании медиального лодыжкового канала (*canalis malleolaris medialis*)?

- А. Длинный сгибатель пальцев (*m. flexor digitorum longus*).
- Б. Длинный сгибатель большого пальца (*m. flexor hallucis longus*).
- В. Пяточная кость (*os calcaneus*).
- Г. Медиальная лодыжка (*malleolus medialis*). Д. Удерживатель сухожилий сгибателей (*retinaculum musculorum flexorum*).

Правильные ответы. 1 — А, Б, Д; 2 — А, Г; 3 — Б, Д; 4 - А, Б, Д; 5 - В, Г; 6 - А, Б, Д; 7 - А, Д; 8 -- А; 12 - А, Г, Д, Е, Ж; 9 - Б, В, Г, Д, Е; 10 - А, Б, В; 11 Г, Д, Б; 13 - А, В; 14 - А, Б, В; 15 - А, В, А, Г; 20 - В, Д, Е; 16 - В, Г, Д; 17 - В, Г; 18 - Б, В; 19 -